

TWEE GEVALLEN VAN LOODINTOXICATIE BIJ ANSERIFORMES

Lead poisoning in anseriformes diagnosed in Flanders

P. Tavernier¹, K. Cauwerts¹, A. Van Caelenberg², F. Pasmans¹, A. Martel¹, K. Hermans¹

¹Kliniek voor Vogels en Bijzondere Dieren

Vakgroep Bacteriologie, Pathologie en Pluimveeziekten

²Vakgroep Medische Beeldvorming van de Huisdieren

Salisburylaan 133, B- 9820 Merelbeke

Paul.tavernier@UGent.be

SAMENVATTING

Loodintoxicatie werd vastgesteld bij 5 (16,6%) van 30 levende en bij 4 (4%) van 99 gestorven anseriformes aangeboden op de Kliniek Vogels en Bijzondere Dieren van de Faculteit Diergeneeskunde in de periode van 1 januari 2002 tot 1 juli 2004. Chelatietherapie was slechts in twee van de vijf klinische gevallen succesvol. De reële incidentie van loodintoxicatie bij anseriformes in Vlaanderen kon wegens het lage patiëntenaantal niet bepaald worden. Omdat in een aantal verdachte gevallen de eigenaars geen bijkomend onderzoek toelieten, kunnen de aangegeven getallen als minima beschouwd worden.

Gesteld wordt dat bij eenden, ganzen en zwanen bloedafname voor loodbepaling steeds geïndiceerd is bij het onderzoek naar de oorzaak van verzwakking, schijnbare verlamming of anemie waarvoor geen evidente andere oorzaken geconstateerd worden. Als praktische illustratie bij het overzichtsartikel over loodintoxicatie bij vogels, worden hieronder twee gevallen uit de Kliniek voor Vogels en Bijzondere Dieren in detail beschreven.

ABSTRACT

Lead poisoning was diagnosed in 5 (16.6%) out of 30 living anseriformes and in 4 (4%) out of 99 dead anseriformes presented at the Bird Clinic of the Veterinary Faculty of Ghent University in the period 1 January 2002 to 1 July 2004. Only two cases out of five could be treated successfully by chelation therapy. Because of the low number of patients, it was not possible to determine the actual incidence of lead intoxication in anseriformes in Flanders. Since in a number of suspected cases the owners did not consent to further examination, these figures should be taken as minimal estimates.

Routine clinical examination of anseriformes presented with debilitation, apparent paralysis or anaemia of unknown aetiology should include blood sampling for lead determination in ducks, geese and swans. Diagnostically important features of two cases of lead intoxication in anseriformes treated at the Bird Clinic are described in detail in this short communication.

INLEIDING

Eendachtigen (anseriformes) die aangeboden worden met verlammingen of andere neurologische symptomen en die tegelijk anemie vertonen, kunnen mogelijk lijden aan loodintoxicatie. In de meeste gevallen zijn de klinische symptomen echter weinig specifiek en is de enige klacht een algemene verzwakking. Dit heeft tot gevolg dat talrijke gevallen onopgehelderd blijven. De diagnose kan nochtans eenvoudig gesteld worden aan de hand van een lood-

bepaling in het bloed, zoals in de hiernavolgende beschrijving van twee gevallen geïllustreerd wordt.

KLINISCHE EN AUTOPSIEDIAGNOSEN

Hoewel er tot nog toe geen systematisch onderzoek werd verricht naar het reële voorkomen van loodvergiftiging bij anseriformen in onze streken, geven de resultaten van de normale routinediagnostiek toch enig inzicht in het belang van het probleem.

Van de dertig in de facultaire kliniek aangeboden anseriformen tussen 1 januari 2002 en 1 juli 2004, werd 5 maal (16,6 %) de diagnose loodintoxicatie gesteld. Slechts twee van deze gevallen konden succesvol behandeld worden door middel van chelatietherapie. Bij lijkschouwing werd in dezelfde periode bij vier van de 99 anseriformen de diagnose loodintoxicatie gesteld, dit is in 4 % van de gevallen. Zoals bij de levende dieren betrof het hier telkens individuele gevallen die zich onafhankelijk van elkaar hadden voorgedaan. Teneinde dubbeltellingen te vermijden, werden de gevallen waarbij loodintoxicatie reeds bij het levend dier door bloedonderzoek werd vastgesteld, niet meer meegerekend in de autopsieresultaten wanneer deze dieren stierven.

Enkel in verdachte gevallen waarbij het symptomenbeeld loodintoxicatie liet vermoeden, werd overgegaan tot een loodbepaling in het bloed. Zowel bij levende als bij gestorven dieren moet hierbij opgemerkt worden dat in een aantal gevallen waarin we loodintoxicatie vermoedden, geen loodbepaling op bloed of op lever werd uitgevoerd omdat de eigenaars niet wensten te betalen voor dit bijkomend onderzoek. De hierboven aangegeven percentages geven daarom eerder een idee van het minimale dan van het werkelijke voorkomen van de aandoening bij de aangeboden ziektegevallen.

CASUSBESCHRIJVING

Tamme eend

Een vrouwelijke eend (*Anas platyrhynchos*, *varians domesticus*) van 9 maanden oud werd aangeboden begin februari 2002 met klachten van algemene zwakte, lichtgroene diarree, anorexie, polydipsie en regurgiteren. Het dier werd na onderzoek door een dierenarts ontwormd en behandeld met antibiotica. Dit resulteerde niet in merkbare beterschap.

Bij het algemeen klinisch onderzoek bleek de eend alert te zijn, maar zij was sterk vermagerd en verzwakt. Het dier kon moeilijk blijven rechtstaan. Bij pogingen om zich te verplaatsen, steunde het met de bek op de grond. De mondmucosa was opvallend anemisch. Ventrocaudaal aan de hals bevond zich een fluctuerende zwelling die blijkbaar veroorzaakt werd door atonie en dilatatie van de slokdarm (een krop is anatomisch niet te onderscheiden bij anseriformes). Een groot volume dun, troebel vocht werd geregurgiteerd bij diepe palpatie van de gedilateerde slokdarm. Het dier produceerde heldergroen gekleurde

feces met een te zachte consistentie. Bij palpatie van het abdomen vonden we niets abnormaal.

Als differentiaaldiagnose werden weerhouden: slokdarmaandoeningen waaronder candidiasis; maagdarmonie secundair aan een algemene ziekteoorzaak ofwel aan aspergillosis van de cervicale of de claviculaire luchtzakken; loodintoxicatie of andere oorzaken van N.vagusparalyse; vergroting van de schildklieren; botulisme.

Keel- en cloacaswabs werden uitgerold op een draagglas, gekleurd met Hemacolor® (Merck, Darmstadt, D.) en cytologisch onderzocht onder immersie. Hierbij werden geen abnormaliteiten vastgesteld. Natiëfpreparaten van keelslijm en cloaca-inhoud waren parasitologisch negatief.

Op een latero-laterale radiografische opname van het gehele dier was er een onregelmatige massa met hogere opaciteit te zien craniaal van de borstingang en de luchtzakken leken uitgezet door tympanie (Figuur 1). Verschillende radiopake partikels waren zichtbaar in de spiermaag. Ze konden gemakkelijk onderscheiden worden van de minder dense en grotere gritpartikels (Figuur 2). Bij navraag bleken er mogelijk loodresten aanwezig te zijn op het erf van de eigenaar die het beroep van loodgieter uitoefende. In de onmiddellijke buurt van dit erf werd bovendien gejaagd met loodhagel.

Er werd een bloedstaal op heparine genomen uit de vleugelveen (V. basilica). In afwachting van de uitslag werd chelatietherapie met Ca₂NaEDTA gestart, de eerste dag gedoseerd aan 40 mg/kg intramusculair tid en vanaf de tweede dag aan 35 mg/kg bid. De eend werd gevoed door middel van een maagsonde met babyvoeding op basis van groenten (Olvarit). Het dier stierf twee dagen na opname.

Het bloedloodgehalte bedroeg 8,58 ppm. Normaalwaarden voor lood in bloed liggen bij vogels tussen 0 ppm en 0,4 ppm, en waarden hoger dan 2 ppm weerspiegelen een slechte prognose (Roscoe, *et al.*, 1979; Desgernes, 1989).

Bij autopsie was het dier cachectisch en anemisch, het gewicht bedroeg 1250 g en het craniale maagdarmlkanaal was overvuld met voedselbrij. Er werden geen loodpartikels teruggevonden in de magen. In één long was een kleine verdichtingshaard merkbaar; beide longen vertoonden interstitieel emfyseem. Afdrukpreparaten van de organen werden gekleurd met Hemacolor® en microscopisch onderzocht onder immersie. Hierbij werd een duidelijk ontstekingsbeeld gezien in de long, wat liet vermoeden dat het dier gestorven was door aspiratiepneumonie. In de ver-

dichtingshaard werden cytologisch geen indicaties voor een schimmelinfectie gevonden. Ook in de lever werden kleinere aantallen ontstekingscellen gezien. In de milt en in de lever was er een belangrijke hemosiderineopstapeling, wijzend op afbraak van rode bloedcellen. De meeste erythrocyten in de verschillende afdrukjes waren dystrofisch en hypochroom en vertoonden anisocytose. Deze dystrofie kon duidelijk onderscheiden worden van de hemolyse die steeds in meer of mindere mate aanwezig is bij erythrocyten van gestorven vogels.

Een toxicologische analyse van lever- en nierweefsel door middel van atomische absorptiespectrometrie leverde loodgehaltes op van respectievelijk 67,2 ppm en 426 ppm (nat gewicht basis) of, omgerekend op drooggewichtbasis (Pain *et al.*, 1993), respectievelijk 202 - 269 ppm en 1278 -1704 ppm. Leverloodwaarden hoger dan 12,5 ppm en nierloodwaarden hoger dan 31,25 ppm worden reeds als diagnostisch beschouwd voor loodintoxicatie (O'Halloran *et al.*, 1988).

Knobbelzwaan

Een tweejarige vrouwelijke knobbelzwaan (*Cygnus olor*) werd in december 2002 aangeboden met klachten van algemene verzwakking, anorexie en diarree. Het dier was samen met een soortgenoot gehuisvest op een weide met twee vijvers en werd bijgevoederd met brood en maïs. Het andere dier vertoonde geen symptomen. Er was door de eigenaar nog nooit medicatie verstrekt.

Ondanks een normaal lichaamsgewicht (8900 g) was er bij het klinisch onderzoek een beduidende dehydratie merkbaar aan de moeilijk verschuifbare borsthuid en de droge mondmucosa. Hoewel er geen objectieve evaluatiemethode voor dehydratie bij vogels bestaat, wordt om praktische redenen bij dergelijke symptomen meestal een dehydratiepercentage van 5 tot 10% aangenomen (Bailey, 2000). De monden oogmucosae waren anemisch. Direct parasitologisch onderzoek van de eindmest was negatief. Cytologisch onderzoek van swabs uit de slokdarm en de cloaca, uitgerold op een draagglaasje en gekleurd met Hemacolor[®], leverde geen abnormaliteiten op. Op een radiografische opname van het abdomen werden enkele heel kleine radiopake partikels waargenomen ter hoogte van de spiermaag (Figuur 3).

Na het nemen van een bloedstaal op heparine uit de V. basilica, werd chelatietherapie begonnen met Ca₂NaEDTA (35 mg/kg), tweemaal daags intraveneus, in afwachting van de resultaten van het bloed-

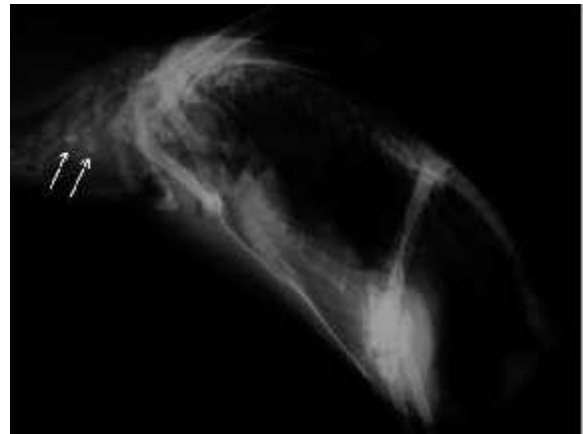


Fig. 1. Eend: Latero-laterale opname van de thorax en het abdomen. In de oesofagus zijn er craniaal van de thoraxingang enkele grotere partikels met verhoogde opaciteit zichtbaar. Dit wijst op overvulling van de oesofagus. De thoracale en abdominale luchtzakken lijken tympanisch. De inhoud van de spiermaag (ventriculus) is niet goed te beoordelen op dit beeld.

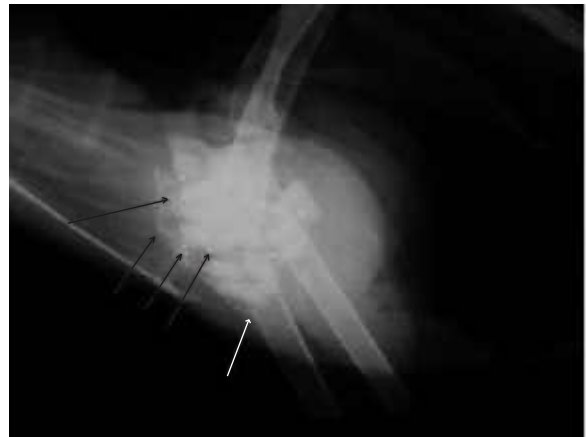

Fig. 2. Eend: latero-laterale opname van het abdomen; detailbeeld van de spiermaag. Ondanks erge superpositie van de spiermaag met het skelet is het grit duidelijk zichtbaar in de spiermaag. Ook zijn er enkele partikels met metaalopaciteit aanwezig.

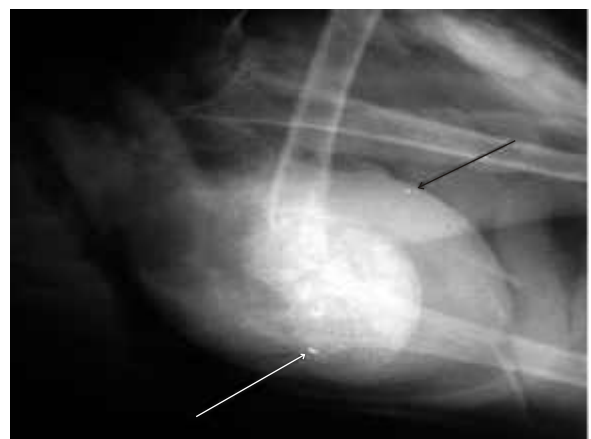

Fig. 3. Zwaan: Latero-laterale opname van het abdomen. Caudaal in het abdomen is de grote schaduw van de spiermaag zichtbaar. Deze bevat naast het normale grit ook verschillende partikels met hoge opaciteit.

onderzoek. Differentiaal diagnostisch werd vooral aan loodintoxicatie gedacht, niet alleen wegens het klinisch beeld, doch ook omdat uit de anamnese bleek dat op de weide waar de zwaan verbleef dikwijls geschoten werd met een luchtkarabijn met loden projectielen. De ondersteunende behandeling bestond uit intraveneuze infusie van Ringerlactaat (Hartmann®, Baxter: de eerste dag: 1000 ml/dag en 750 ml/dag de volgende dagen) en perorale toediening van enrofloxacin (Baytril® 10%, Bayer: 15 mg/kg bid) en cisapride (Prepulsid®, Janssen-Cilag: 1 mg/kg bid). Cisapride is een geneesmiddel met stimulerende werking op de maagdarmsmotiliteit. De intraveneuze vloeistoftherapie werd gedurende 6 dagen aangehouden. Via een slokdarmsonde werd de zwaan tweemaal daags verder gerehydrateerd met een oplossing van Soparyx®, Aventis, 1 zakje rijstcrème/ 200 ml water en Effydral®, Fort Dodge, 1 bruistablet/liter water, en gevoed met Olvarit babyvoeding.

De hematocriet bedroeg 31 %. Het hemoglobinegehalte was gedaald: 8,7 g/dl (normaalwaarden tussen 9 en 19,55 g/dl, gemiddeld 13,70 g/dl) (O'Halloran *et al.*, 1988). In een bloeduitstrijkje gekleurd met Hemacolor® waren veel polychromatofiele erythrocyten herkenbaar, wijzend op een regeneratieve anemie. Het totaal eiwitgehalte in het bloed bedroeg 3,7 g/dl (normaalwaarden voor knobbelzwanen variëren van 3,25 g/dl tot 6,1 g/dl; O'Halloran *et al.*, 1988). Het loodgehalte bedroeg 4,7 ppm (normaalwaarden tussen 0 en 0,4 ppm; Degernes *et al.*, 1989). Bij zwanen zijn dergelijke hoge waarden (> 2 ppm) prognostisch ongunstig (Degernes *et al.*, 1989).

Vier dagen na opname begon het dier kleine hoeveelheden voedsel op te nemen. Nog vier dagen later at het volledig zelfstandig en was het alert en levendig. De chelatietherapie werd nog zes weken verdergezet met penicillamine (55 mg/kg bid) per os. Een bloedstaal genomen twee weken na aanvang van de chelatietherapie, bevatte 1,7 ppm lood per liter. In een laatste bloedstaal genomen twee weken na het stopzetten van de chelatietherapie bedroeg het loodgehalte 0,25 ppm. Bij radiografische controle van de spiermaag bleken alle metaaldensiteiten verdwenen te zijn.

BESLUIT

Loodintoxicatie blijkt uit onze ervaring regelmatig voor te komen bij eendachtigen in Vlaanderen. De symptomen zijn dikwijls atypisch. Het hoge percentage diagnoses moet nochtans voorzichtig geïnterpreteerd worden wegens het klein aantal aangeboden dieren.

We besluiten dat een bloedname met loodbepaling routinematig moet gebeuren bij klinisch onderzoek van zieke of verzwakte eenden, ganzen en zwanen.

DANKWOORD

De auteurs wensen hun dank te betuigen aan Prof. Marc Verloo en Ria Van Hulle (Faculteit Landbouwkundige en Toegepaste Biologische Wetenschappen, Vakgroep Toegepaste Analytische en Fysische Chemie) voor de loodbepalingen op organen, alsook aan Dr. Catrien Moortgat (Laboratorium Dr. Cuigniez, Gent) voor de loodbepalingen op bloed.

REFERENTIES

- Bailey T.A. (2000). Fluid therapy. In: J. Samour (ed.). *Avian Medicine*. Mosby, London. 102-104.
- Degernes L.A., Rodney K.F., Freeman M.L., Redig P.T. (1989). Lead poisoning in trumpeter swans. *Proceedings of the Annual Conference of The Association of Avian Veterinarians*, 144-155.
- O'Halloran J.O., Duggan P.F., Myers A.A. (1988). Biochemical and haematological values for mute swans (*Cygnus olor*): Effects of acute lead poisoning. *Avian Pathology* 17, 667-678.
- Pain D.J., Amiard-Triquet C., Bavoux C., Burneleau G., Eon L., Nicoleau-Gillaumet P. (1993). Lead poisoning in wild populations of March Harriers (*Circus aeruginosus*) in the Camargue and Charente-Maritime, France. *Ibis* 135, 379-386.
- Roscoe D.E., Nielsen S.W., Lamola A.A., Zuckerman D. (1979). A simple, quantitative test for erythrocytic protoporphyrin in lead-poisoned ducks. *Journal of Wildlife Diseases* 15, 127-136.