

Canien distempervirus

Canine distemper virus

A. Declercq, S. Maes, K. Chiers

Vakgroep Pathologie, Bacteriologie en Pluimveeziekten,
Faculteit Diergeneeskunde, Universiteit Gent,
Salisburylaan 133, B-9820 Merelbeke

an.declercq@telenet.be

SAMENVATTING

Het caniene distempervirus (CDV) behoort tot het genus *morbillivirus*, familie van de *Paramyxoviridae*. Het veroorzaakt een ernstige systemische ziekte bij honden en wordt gekenmerkt door koorts, immunosuppressie, pneumonie, enteritis en zenuwstoornissen. De diagnose kan op verschillende manieren, zowel pre- als postmortaal, worden gesteld. In verscheidene Europese landen heeft preventieve vaccinatie bij de hond geleid tot een daling van de incidentie van klinische CDV-gevallen. Evenwel werden er de laatste jaren verschillende episoden van CDV-ziekte bij gevaccineerde dieren vastgesteld. In dit artikel wordt een overzicht gegeven van het agens, de epidemiologie, pathogenese, letsels, symptomen, diagnose, behandeling, prognose en preventie van het caniene distempervirus bij de hond.

ABSTRACT

Canine distemper virus (CDV) belongs to the genus *morbillivirus*, family *Paramyxoviridae*. CDV is the causative agent of a severe systemic disease in dogs characterized by fever, immunosuppression, pneumonia, enteritis and neurologic signs. There are several diagnostic tools, pre and post mortal, for identifying CDV. Vaccination has led to a decrease in the incidence of CDV-related disease in canine populations in our regions. Nevertheless, in the past few years, several episodes of CDV in vaccinated animals have been reported. This article gives a review of the agent, epidemiology, pathogenesis, injuries, symptoms, diagnosis, treatment, prognosis and prevention of canine distemper virus in dogs.

INLEIDING

Caniene distemper, hondenziekte of de ziekte van Carré zijn synoniemen voor een virale aandoening, berucht voor haar besmettelijk en dodelijk karakter (Sellon, 2005). Het virus treft vooral puppy's van drie tot zes maanden oud, maar ook volwassen dieren (Sellon, 2005). Reeds in de zeventiende eeuw veroorzaakte het caniene distempervirus (CDV) zware epidemieën over heel Europa en daarbuiten (Martella *et al.*, 2008).

OORZAAK, EPIDEMIOLOGIE EN VOORKOMEN

Het caniene distempervirus (CDV) is een niet-segmenteerd, enkelvoudig RNA *morbillivirus* dat tot de familie van de *Paramyxoviridae* behoort (Sellon, 2005; Caswell en Williams, 2007; Vandeveld *et al.*, 1995). Bekende familieleden zijn het mazelenvirus bij de mens, het runderpestvirus bij herkauwers (Sellon, 2005), *phocine distemper virus* bij onder andere zeehonden, *peste-des-petits-ruminants virus* (Beineke *et al.*, 2009; Martella *et al.*, 2008) en distempervirussen bij andere diersoorten, zoals fretten, marters, stinkdieren, wezels, wasberen, panda's (Beineke *et al.*, 2009; Caswell and Williams, 2007; De Bosschere *et al.*, 2005; Martella *et al.*, 2008; Sellon, 2005).

Het *morbillivirus* is verantwoordelijk voor grote sterfte onder de cetacea en de pinnipedia. Duizenden zeehonden in Noord-Europa en het Baikalmeer in Siberië en grijze en gewone zeehonden in Noord-Europa en Noord-Amerika zijn reeds bezweken aan het *phocine distemper virus-1* (PDV-1). De sterfte van Kaspische zeehonden in de Kaspische Zee in de lente van 2000 en van krabetende zeehonden in Antarctica werd veroorzaakt door het caniene distempervirus. Ziekte bij monniksrobber van de Middellandse Zee was een gevolg van het cetacea *morbillivirus*, aangetroffen bij walvisachtigen (Di Guardo *et al.*, 2005). In de zomer van 1998 spoelden zestien zeehonden (*Phoca vitulina*) aan voor de Belgische en Franse kust. Bij elf van hen (tien pups en één volwassene) werd onder andere via histopathologie, immunohistochemie en RT-PCR aangetoond dat de zeehonden besmet waren met het *morbillivirus* (Jauniaux *et al.*, 2001). Diezelfde zomer strandden twee jonge walvissen (*Balaenoptera physalus*) voor dezelfde kustlijnen waarbij eveneens CDV werd aangetoond (Jauniaux *et al.*, 2000). Dit bewees een CDV-besmetting van de in de Noordzee levende zeehond- en walvispopulatie.

Ook landcarnivoren blijven niet gespaard. Wilde canidae en fretachtigen blijken bijzonder gevoelig te zijn voor een CDV-infectie (Caswell and Williams, 2007;

Goller *et al.*, 2010). In 2007 werden drieëntwintig dode of stervende honden in een wilde, Afrikaanse roedel aangetroffen, meer bepaald negen volwassenen, zes jaarlingen en acht puppy's (*Lycaon pictus* van de Oloosokwangroep). De aangetaste dieren vertoonden klinische tekenen van ataxie, zwakte, bevuilde achterhand en dehydratie. Verder onderzoek (onder andere histopathologische, immunohistochemische en fylogenetische analyse) onthulde een infectie van deze zwerfhonden met CDV (Goller *et al.*, 2010).

CDV is groot en heeft een diameter van 150-250 nm. Het is onregelmatig gevormd en bestaat uit een lipoproteïne-envelop, een matrix en een nucleokapsied dat een enkelvoudige RNA-streng bevat (Caswell en Williams, 2007). Deze streng codeert voor verschillende eiwitten, waaronder het enkelvoudig envelopgeassocieerd eiwit (M), twee glycoproteïnen (hemagglutinine H en fusie-eiwit F), twee transcriptasegeassocieerde eiwitten (fosfoproteïne P en het *large* proteïne L) en het nucleokapsiedeiwit N. Het H-gen is het cruciale eiwit voor zowel het caniene distempervirus als voor de gastheer. In de eerste stap van de infectie gebruikt het virus dit eiwit om zich op de gastheerreceptoren te hechten. Een adequate immuunrespons van de gastheer tegen dit H-eiwit kan een CDV-infectie voorkomen (Harder *et al.*, 1997; Martella *et al.*, 2008). Eens aangehecht, fuseert de virale envelop met de celmembranen van de gastheercel met behulp van het F-eiwit. Door de vorming van syncytia dringt het virus de gastheercel binnen (Martella *et al.*, 2008).

Tot dusver werd slechts één serotype van het distempervirus ontdekt, maar er circuleren verschillende co-geotypes, elk met hun eigen virulentie en celtropisme (Beineke *et al.*, 2009; Harder *et al.*, 1997; Martella *et al.*, 2008). Vergelijkende studies van CDV-strengen hebben aangetoond dat het H-gen aan een hogere genetische en antigenische variatie onderworpen is. Dit kan een impact hebben op de neutralisatieplaatsen, met de breuk van belangrijke epitopen tot gevolg. Het is onwaarschijnlijk dat antigenische variaties de immunisering van vaccins aantasten. Toch is het mogelijk dat bepaalde aminozuursubstituties in de sleutelepitopen van het H-eiwit de ontsnapping toelaten van de beperkte maternale antistoffen bij jonge, ongevaccineerde pups. Dit vergroot het risico op een infectie met wilde CDV-strengen (Martella *et al.*, 2008).

Het virus verspreidt zich door nauw contact met secreta van besmette individuen. Meestal gebeurt dit na de inhalatie van viruspartikelen onder aerosolvorm. Ook direct contact met viruspartikelen in urine, feces, slijmvliezen en speeksel kan de besmetting overdragen (Sellon, 2005; Caswell en Williams, 2007; Nelson en Couto, 2003b).

PATHOGENESE

Bij blootstelling dringt CDV de macrofagen van het bovenste ademhalingsstelsel en de longen binnen. Deze cellen voeren het virus 24 uur later naar de lokale lymfeknopen en de tonsillen. Het virus vermenigvuldigt zich verder in het lymfoïd weefsel. Twee tot vier

etmalen later bereikt het virus de lymfoïde organen doorheen het hele lichaam, waaronder deze van beenmerg, thymus, milt, maag en darm. Vijf dagen na infectie bevinden de viruspartikels zich zowel vrij in het plasma alsook binnen in mononucleaire bloedcellen. Deze viremische fase gaat klinisch gepaard met koorts, depressie, anorexie en lymfopenie (Sellon, 2005; Caswell en Williams, 2007; Vandeveld *et al.*, 2005).

Negen tot veertien dagen na de initiële infectie kan het virus naar epithelia en zenuwweefsel spreiden. In deze fase dirigeren de immuunrespons en leeftijd van de gastheer, alsmede de antistoffentiter tegen virale glycoproteïnen en de virusstam het verdere verloop (Beineke *et al.*, 2009; Caswell en Williams, 2007).

Bij honden met een zwakke immuniteit spreidt het virus naar de huid, het centrale zenuwstelsel en de epitheliale organen. Deze dieren ontwikkelen meestal een erge kliniek met respiratoire, enterische en neurologische ziekte waarbij ze virus uitscheiden via respiratoire en andere secreties (Caswell en Williams, 2007). Ze kunnen aan de ziekte bezwijken (Sellon, 2005).

Bij honden met een matige humorale en cellulair werking van het immuunsysteem kan een viremie tot een milde of subklinische infectie leiden, waarbij virus persisteert in de longen, de huid of het centrale zenuwstelsel. Op deze manier kunnen ze het virus blijven uitscheiden. Ze ontwikkelen zenuwstoornissen of herstellen volledig (Sellon, 2005).

Dieren met een sterke humorale en cellulair immuniteit zijn in staat om het virus te neutraliseren en binnen de veertien dagen op te ruimen. Zo scheiden zij niet langer virus in secreties uit (Caswell en Williams, 2007). Normaal gezien doorstaan ze geen klinische ziekte, maar toch kunnen neurologische symptomen optreden (Sellon, 2005).

Een speciale vorm van hersenvliesontsteking is "oude hondencefalitis", een zeldzame aandoening bij volwassen honden. De pathogenese is niet bekend en de relatie tussen de gastheer en CDV is niet opgehelderd. Deze vorm komt waarschijnlijk voort uit een persistente infectie met replicatiedefectief virus (Caswell en Williams, 2007; Headley *et al.*, 2009; Zachary, 2006). Dat virus lijkt sterk op CDV maar zou verschillen in het nucleoproteïne (NP) gen. Het syndroom wordt gekenmerkt door chronische progressieve neurologische ziekte, perivasculaire lymfocytinfiltraten en intranucleaire inclusies in astrocyten en neuronen. Het eindresultaat is een niet-suppuratieve (meningo)encefalitis. Viraal antigen kan via immunohistochemie worden aangetoond, maar het virus zelf kan (nog) niet uit de hersenen worden geïsoleerd (Headley *et al.*, 2009).

SYMPTOMEN

De symptomen hangen af van de immuunrespons en leeftijd van de gastheer, de antistoffentiter tegen virale glycoproteïnen en de virusstam (Beineke *et al.*, 2009; Caswell en Williams, 2007).

Een klassieke presentatie van de ziekte wordt gekenmerkt door gastro-intestinale (braken, diarree, he-

matemesis) en/of respiratoire symptomen (conjunctivitis, hoesten, dyspnee), wat wijst op een systemische ziekte (Beineke *et al.*, 2009; Sellon, 2005). Dit beeld wordt frequent door zenuwsymptomen gecompliceerd. Hiertoe behoren aanvallen, ataxie, hypermetrie, para- en tetraparese. Gegeneraliseerde of focale myoclonus is zeer suggestief voor CDV (Sellon, 2005).

Bijkomende symptomen zijn uveïtis anterior, chorioretinitis, optische neuritis, metafysale osteosclerose, emailhypoplasie, pustulaire exantheem, abortus en neonatale sterfte (Sellon, 2005).

Bij oude hondencefalitis stelt men klinisch onder andere depressie, cirkelgang, visuele uitval, aanvallen en spiertrekkingen vast (Caswell and Williams, 2007; Zachary, 2006).

PATHOLOGISCHE EN HISTOLOGISCHE BEVINDINGEN

De histologische laesies van CDV zijn vrij specifiek wanneer de ziekte zich in de gastheer kan ontwikkelen. Eosinofiele inclusielichaampjes (en syncytiale cellen) kenmerken de hondenziekte. De inclusies zijn het beste aantoonbaar in de hersenen en epithelia (Caswell en Williams, 2007).

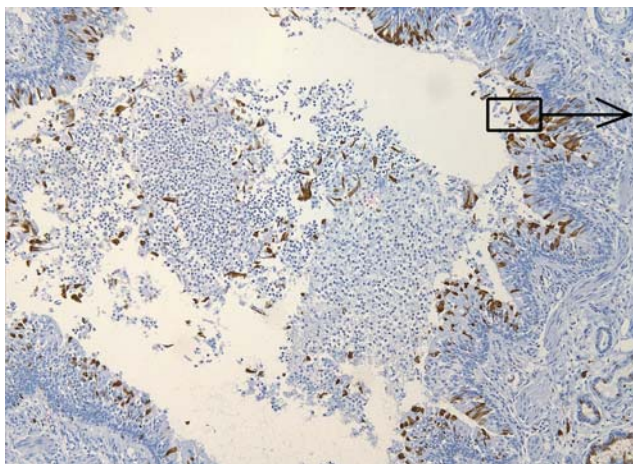
Het virus infecteert eerst het lymfoïd weefsel (Beineke *et al.*, 2009; Caswell en Williams, 2007, Fry en McGavin, 2006). De milt, lymfeknopen, mucosageassocieerd lymfoïd weefsel, thymus en circulerende T- en B-lymfocyten worden door het virus geïnvadeerd (Beineke *et al.*, 2009, Fry en McGavin, 2006).

Lymfopenie en letsels in lymfoïde organen komen dan ook regelmatig voor (Caswell en Williams, 2007, Fry en McGavin, 2006). Op het algemeen onderzoek kunnen de lymfeknopen verkleind, normaal of opgezet zijn. In de vroege fase van infectie is er depletie van de cortex. Na ongeveer negen dagen vertonen de lymfeknopen en milt zones van necrose en depletie en is er neutrofiële infiltratie. Tussen de lymfeknopen kunnen zich syncytiale cellen vormen. Deze lymfonoduli bevatten vaak inclusielichaampjes (Beineke *et al.*, 2009; Caswell en Williams, 2007; Okita *et al.*, 1997). Twee weken na infectie ontwikkelen de histiocyten hyper-

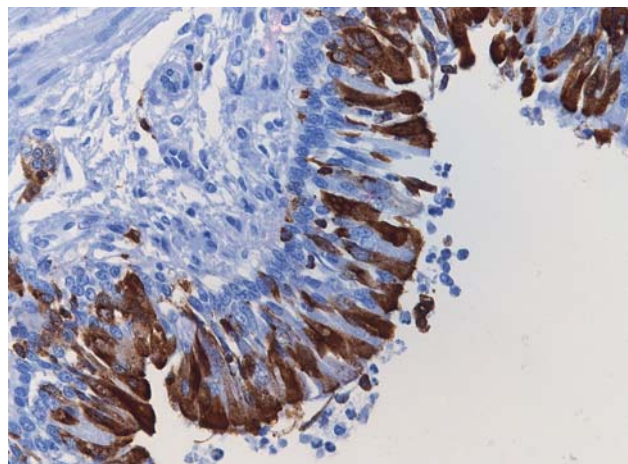
plasie. De repopulatie van lymfeknopen met lymfocyten kan echter weken tot maanden op zich laten wachten (Caswell en Williams, 2007).

Een infectie ter hoogte van het ademhalingsstelsel start klinisch met sereuze, catarrale of mucopurulente neusuitvloeiing. De infectie verspreidt zich dan verder naar de longen, die een oedemateus uitzicht krijgen. In de subacute of chronische fase treedt bronchopneumonie, catarrale of interstitiële pneumonie op (Beineke *et al.*, 2009; Damián *et al.*, 2005; Caswell en Williams, 2007; Okita *et al.*, 1997). Specifiek voor CDV is de broncho-interstitiële pneumonie. Macroscopisch ziet men onder de pleura en aan de longranden letsels die multifocaal tot coalescerend gestuwd en geconsolideerd zijn. Hierdoor voelen de longen als rubber aan (López, 2006; Caswell en Williams, 2007). Ze vertonen minder frequent een gegeneraliseerde, diffuse roodheid en een vaste textuur (Caswell en Williams, 2007). Histologisch hebben de bronchiolen een suppuratief exsudaat en men vindt een vlekkerige necrose en attenuatie van het bronchiolair epitheel. De inclusielichaampjes zijn 5 tot 10 µm groot en zichtbaar als eosinofiele tot amfofiële intracytoplasmatische (Figuur 1 en 2) en minder frequent als intranucleaire structuren. Meestal zijn deze inclusies het duidelijkst in het cytoplasma van bronchiolen en bronchiolaire epitheelcellen. De alveolen bevatten een eiwitrijk, oedemateus vocht, fibrine, mononucleaire cellen en necrotische epitheelcellen. De alveolaire septa verdikken door de infiltratie van mononucleaire cellen. Ook de proliferatie van de type II-pneumocyten zorgt voor een verdikking van de alveolaire wanden (Caswell en Williams, 2007). Indien aanwezig, kenmerken de alveolaire syncytiale cellen een CDV-infectie. Qua chronische laesies ziet men in de subpleurale en bronchiolaire alveoli een macrofagenopstapeling, de proliferatie van type II-pneumocyten en fibrose van de alveolaire septa. De inclusielichaampjes blijven het langst in de long aantoonbaar (Damián *et al.*, 2005; Caswell and Williams, 2007).

CDV spreidt verder, zowel naar de grijze als naar de witte massa. Letsels komen vaker in de witte dan in de grijze massa voor en verschillen histologisch in beide



Figuur 1. Long. Bronchus positief voor CDV-inclusies (IHC, 100x).



Figuur 2. Long. Detail bronchus positief voor CDV (IHC, 400x).

weefsels. De ergste demyelinisatie van de witte massa vormt zich ter hoogte van het cerebellum, het rostraal medullaire velum, de optische tracts, het ruggenmerg en rondom de vierde ventrikel (Caswell en Williams, 2007). De initiële myelinelasies ontwikkelen zich gedurende een periode van erge immunosuppressie. Deze lasies zijn niet-inflammatoir omdat er geen perivasculaire *cuffing* optreedt (Vandeveldte *et al.*, 2005). Men ziet een multifocaal of vlekkelig patroon met een karakteristieke vacuolisatie van de witte massa (Amude *et al.*, 2007; Caswell en Williams, 2007; Vandeveldte *et al.*, 2005), *ballooning* van de myelinebladen, fagocytose van myeline en astrocytenzwelling (Vandeveldte *et al.*, 2005). De astrocyten ondergaan syncytiumvorming en bevatten meestal nucleaire en soms cytoplasmatische inclusies.

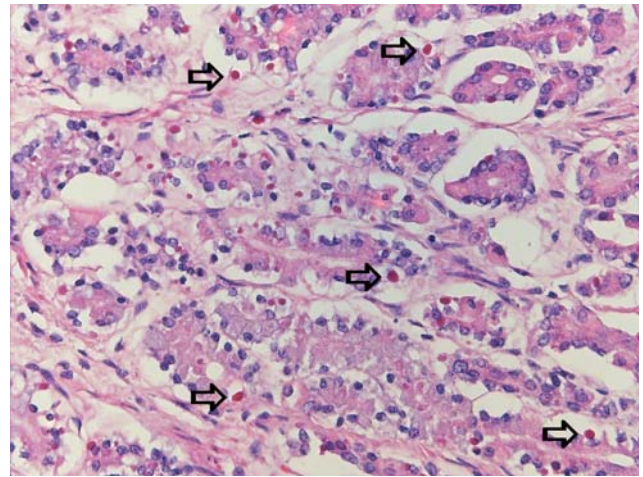
In de beginfase blijven de axonen gespaard (Caswell en Williams, 2007). Als de letsels uitbreiden, ontstaat door de invasie van inflammatoire cellen een ontstekingsbeeld. Lymfocyten accumuleren rondom de bloedvaten (Amude *et al.*, 2007). Verder kunnen gliose en axonale degeneratie optreden. Dieren die overleven, kunnen blijvende letsels overhouden, zoals sclerose van de astrocyten (Caswell en Williams, 2007). Doelwitten in de grijze massa zijn de cerebellum- en cerebrale cortex, de hersenstam en het ruggenmerg. In de acute fase zitten de inclusielichaampjes vaak in de kern, af en toe in het cytoplasma of de neuronen. Deze laatste ondergaan necrose. De mononucleaire cellen verzamelen zich rondom de bloedvaten en infiltreren in het neuropil. Een niet-suppuratieve meningitis is meestal mild (Amude *et al.*, 2007).

Een enterische infectie leidt tot catarrale enteritis met depletie van de Peyerse platen. In het maagdarmepitheel kan men een groot aantal eosinofiele inclusielichaampjes waarnemen (Beineke *et al.*, 2009) (Figuur 3). Ook in de epitheelcellen van het nierbekken en de blaas ziet men dergelijke inclusielichaampjes (Jubb *et al.*, 2007).

Bij jonge dieren met een CDV-infectie kunnen zich tandlaesies en botletsels ontwikkelen. Het ameloblastepitheel van de groeiende tand ondergaat necrose en degeneratie. Dit proces, gepaard met syncytiumvorming en cytoplasma-inclusies, veroorzaakt emailhypoplasie (Beineke *et al.*, 2009; Caswell en Williams, 2007; Gelberg, 2006). Deze tandafwijkingen typeren dieren die van de infectie herstellen (Caswell en Williams, 2007).

Bij botletsels is metafysale osteosclerose of groei-vertraging beschreven. Pathogenetisch veronderstelt men dat osteoclastnecrose door de directe inwerking van het virus ontstaat. Dit zou resulteren in het verlies van beenremodellering en het behoud van het spongieus been (Beineke *et al.*, 2009).

De huid en het oog kunnen eveneens aangetast worden. CDV geeft histologisch hyperkeratose en parakeratose van de voetzolen en de neus maar zelden van de behaarde huid (Beineke *et al.*, 2009; Caswell and Williams, 2007). De epidermis kan syncytia en nucleaire en cytoplasmatische inclusielichaampjes bevatten (Caswell en Williams, 2007). Secundair kan een pustulaire dermatitis (ook bekend als pustulair



Figuur 3. Maag. Eosinofiele tot amphofiele CDV-inclusielichaampjes in de mucosa, (HE, 400x).

exantheem) voorkomen op de dijen, het ventrale abdomen en de binnenzijde van de oorschelpen (Beineke *et al.*, 2009). Het exacte mechanisme van deze manifestatie blijft onbekend. CDV zou de keratinocyten-differentiatie verstoren en speculatief wordt de oorzaak van een epidermale infectie bij een beperkte virale infectie gelegd (Beineke *et al.*, 2009). Oogletsels omvatten zowel conjunctivitis, keratitis en optische neuritis. Conjunctivitis komt vaak in de acute fase van de ziekte voor. Een occasionele uitbreiding van de ontsteking in de cornea leidt tot ulceratieve keratitis (Caswell en Williams, 2007). Bij retinale lasies ziet men intranucleaire inclusies in ganglioncellen en glia, een degeneratie van de ganglioncellen, het verlies van fotoreceptoren, oedeem van de retina en mononucleaire perivasculaire *cuffs*. Deze lasies resulteren in een neuronaal verlies en retinaal littekenweefsel. In de chronische fase ontstaat pigmentproliferatie van het retinaepitheel (Caswell en Williams, 2007; Nelson en Couto, 2003b). De beschadiging van de optische zenuw kan in de acute fase tot papiloedeem leiden en op termijn tot gliose of demyelinisatie en neuritis (Caswell en Williams, 2007; Nelson en Couto, 2003b).

DIAGNOSE

Er bestaan verschillende methoden om CDV met zekerheid te diagnosticeren.

Ante mortem kan men een definitieve diagnose stellen aan de hand van directe immunofluorescentie in huidafkrabsels en lichaamsvloeistoffen. Deze techniek is niet gevoelig (Martella *et al.*, 2008) en kan pas drie weken na infectie de aanwezigheid van CDV bevestigen. Vóór die tijd bekomt men valsnegatieve resultaten (Amude *et al.*, 2007). Bij gevallen zonder systemische ziekte is het moeilijk om viraal antigeen in extraneurale weefsels aan te tonen (Amude *et al.*, 2007).

Serologisch onderzoek is niet nuttig, aangezien hoge titers eveneens op vaccinatie of vroegere infectie kunnen wijzen. Ernstige infecties kunnen de titers dan weer door immunosuppressie onderdrukken (Amude *et al.*, 2007).

Hematologie onthult geen pathognomonisch beeld. Lymfopenie is de meest markante abnormaliteit (Amude *et al.*, 2007; Sellon, 2005). In een bloeduitstrijkje kan men virale inclusies aantonen in monocytten, lymfocytten, neutrofielen of erythrocyten. Biochemische afwijkingen kunnen bestaan uit hypoalbuminemie en hypoglobulinemie (Sellon, 2005).

In het cerebrospinaalvocht (CSV) bekomt men lymfocyttaire pleocytose (> 5 cellen/ μ l) en/of gestegen eiwit. Dit beeld kan een CDV-infectie suggereren, hoewel het CSV van honden met CDV niet steeds veranderingen ondergaat (Amude *et al.*, 2007; Sellon, 2005; Nelson en Couto, 2003b). Wel bepalend is het aantonen van hogere CDV-antistoftiters in CSV dan de titers in het bloed (Sellon, 2005).

Beeldvorming kan de diagnose zowel in de subacute fase als in de chronische fase ondersteunen. Zo kunnen thoraxfoto's bij honden met respiratoire symptomen een alveolair of interstitieel longpatroon ont-hullen (Sellon, 2005). In de chronische fase kan men zenuwlaesies, zoals CDV-meningo-encefalitis, met MRI opsporen. Op een T2-beeld ziet men dan een symmetrische hyperintensiteit van de cerebrale cortex, de grijze en witte massa, de levensboom en hersenstam. Bovendien verliest men van de cerebellaire cortex de demarcatie tussen de witte en grijze massa (Griffin *et al.*, 2008).

Post mortem kan men immunohistochemisch (IHC) de diagnose van CDV bevestigen door de detectie van het CDV-antigen in de tonsillen, het respiratoire en urinaire stelsel, het centrale zenuwweefsel en de con-

junctivale swabs (Amude *et al.*, 2007; Sellon, 2005; Nelson en Couto, 2003a en 2003b). Deze techniek is zeer specifiek. Het aantreffen van intranucleaire inclusies bevestigt de waarschijnlijkheidsdiagnose van het caniene distempervirus (Figuur 1 en 2). In de chronische ziektefase kan het virale antigen ten gevolge van de antivirale immuunrespons verdwijnen en tot vals-negatieve resultaten leiden (Amude *et al.*, 2007).

Andere diagnosetechnieken zijn virusisolatie, indirecte immunofluorescentie, in situ hybridisatie en *reverse transcriptase polymerase chain reaction* (RT-PCR). RT-PCR (zowel ante als post mortem) op volledig bloed, serum of CSV is zowel sensitief als specifiek (Sellon, 2005; Martella *et al.*, 2008). Deze be-loftvolle techniek is nog niet gecommmercialiseerd (Sellon, 2005).

Voor de differentiaaldiagnosen verwijzen de auteurs naar Tabel 1.

BEHANDELING EN PROGNOSE

Tot op heden bestaan geen effectieve behandelingen van CDV, wel ondersteunende therapieën. Voor braken honden met diarree is een parenterale vloeistoftherapie noodzakelijk. Bij secundaire bacteriële bronchopneumonie of andere infecties zijn antibiotica aangewezen. Men kan starten met een breed spectrum-antibioticum. Na een antibiogram en wanneer men de kiem kent, is spectrumvernauwing aangewezen om de resistentie tegen antibiotica te vermijden. Epileptische aanvallen kan men controleren met diazepam, pento-

Tabel 1. Differentiaaldiagnosen voor nerveuze en respiratoire symptomen bij canien distempervirus (CDV).

Inflammatoire ziekten zenuwstelsel	Ademhalingsstoornissen bij de hond
Thompson M.S. (2007a) :	Thompson M.S. (2007b) :
1) Bacteriële meningitis en myelitis	1) Alveolair patroon
• stafylokokken, pasteurella, actinomyces, nocardia, e.a.	• pulmonair oedeem
2) Virale aandoeningen	• bacteriële pneumonie
• canien distempervirus e.a.	• aspiratiepneumonie
3) Rabiës	• bloeding
4) Toxoplasmose	2) Bronchiolair patroon
5) Neosporose	• allergische of bacteriële bronchitis
6) Parasitaire meningitis, myelitis en encefalitis	• chronische caniene bronchitis
7) Borreliose	• bronchiëctasie
8) Mycotische infecties	• pulmonaire parasieten
• Cryptococcus neoformans	3) Reticulair interstitieel patroon
• Andere	• infectie: virale, bacteriële of mycotische pneumonie of toxoplasmose
8) Rickettsiën	• parasitaire infestatie
	• neoplasie
	• pulmonaire fibrose
	• pulmonaire infiltraten met eosinofielen
	• verscheidene inflammatoire ziekten
	• milde hemorragie

Bron respiratoire aandoeningen: Thompson M.S. (2007a). Cardiopulmonary disorders. In : Thompson M.S. (editor). *Small Animal Medical Differential Diagnoses*. Saunders Elsevier, St.Louis, Missouri, p. 85-87.

Bron nerveuze aandoeningen: Thompson M.S. (2007b). Neurologic and neuromuscular disorders. In : Thompson M.S. (editor). *Small Animal Medical Differential Diagnoses*. Saunders Elsevier, St.Louis, Missouri, p. 197-198.

barbital of kaliumbromide (Sellon, 2005). Indien neurologische symptomen optreden zonder systemische ziekte, kunnen anti-inflammatoire dosissen van glucocorticosteroiden de zenuwsymptomen controleren. Euthanasie is aan te raden bij een uitbreiding van de neurologische symptomen (Nelson en Couto, 2003a).

Ribavirine, een purinenucleoside analoog, kan in vitro CDV-replicatie verhinderen. Antivirale drugs zijn helaas (nog) niet commercieel beschikbaar (Martella *et al.*, 2008).

PREVENTIE EN SPECIFIEK ADVIES VOOR DE FOKKERS

Vaccinatie is de sleutel tot preventie. CDV-vaccins behoren tot de zogenaamde “kern” of “core vaccins”. Ze zouden per definitie aan elke hond (en kat) van zes maanden of jonger moeten worden toegediend (Sellon, 2005). Een overzicht van mogelijke vaccinatieschema's voor CDV wordt weergegeven in Tabel 2 (Paul *et al.*, 2006). Niettegenstaande wereldwijde vaccinatieprogramma's blijft CDV een belangrijk probleem voor niet-gevaccineerde dieren in dierenwinkels en dierenasiels (Larson en Schultz, 2006; Martella *et al.*, 2008).

De laatste jaren werden ook verschillende episoden van CDV-ziekte vastgesteld bij gevaccineerde dieren (Sellon, 2005; Martella *et al.*, 2008). Het falen van een vaccintherapie is meestal te wijten aan een infectie van de pup met een wild CDV-type vóór immunisatie zijn effect heeft. Ook het gebruik van een verkeerd vaccinatieprotocol of verkeerd bewaarde vaccins kunnen CDV-preventie schaden (Martella *et al.*, 2008). Het afgelopen decennium ontstond bovendien een zwarte markt in goedkope, hooggevaardeerde hondenrassen vanuit verscheidene Europese landen met lage sanitaire standaarden (Martella *et al.*, 2008).

Er bestaan tal van studies van de werkzaamheid van verschillende vaccins tegen CDV. *Modified-live* vaccins (MLV) of kanariepokkenrecombinante CDV-(rCDV) vaccins worden subcutaan toegediend. Bij een correcte toepassing induceren ze een effectieve immuniteit bij immunocompetente honden (Larson en Schultz, 2006; Larson en Schultz, 2007a; Martella *et al.*, 2008; Pardo *et al.*, 2007). Eén dosis zou al na enkele uren de dieren voor de dood behoeden wanneer ze in een CDV-besmet milieu terechtkomen. Wanneer de ziekte één week na de inenting aanslaat, bieden deze vaccins haast volledige bescherming tegen zowel morbiditeit (90%) als mortaliteit (100%) (Abdelmagid *et al.*, 2004; Larson en Schultz, 2006).

Onder de MLV's zijn verschillende vaccinstammen ontwikkeld (bijvoorbeeld Onderstepoort, Rockborn, Snyder Hill). De immunisatie met deze vaccins wordt met postvaccinale complicaties geassocieerd. Sommige CDV-vaccinstammen behouden hun virulentie wanneer ze bij wilde diersoorten of samen met het caniene adenovirus-1 worden toegediend. Ook stress, ziekte of andere vormen van immunosuppressie kunnen de virulentie van het vaccin doen omslaan (Martella *et al.*, 2008). Binnen zeven à veertien dagen kunnen neurologische symptomen ten gevolge van een

encefalitis ontstaan (Sellon, 2005). Dit komt omdat de vaccin-virusvector zich in de gastheer kan vermenigvuldigen (Martella *et al.*, 2008).

Het is bewezen dat rCDV-vaccins effectief en veilig zijn omdat de virusvector zich niet efficiënt in zoogdieren vermenigvuldigt (Martella *et al.*, 2008). Ondanks hun latere opkomst worden ze door hun verhoogde veiligheid evenzeer of meer (Larson *et al.*, 2006) dan MLV-CDV-vaccins geprezen (Larson en Schultz, 2006). Bij hervaccinatie zouden de rCDV's de immuniteit meer boosten dan de MLV-CDV's. rCDV-vaccinatie is mogelijk bij honden die eerder het MLV-CDV-vaccin kregen en geniet de voorkeur bij hervaccinatie (Larson *et al.*, 2006).

Een groot probleem bij vaccinatie van jonge pups is de blijvend passieve immuniteit verworven uit maternale antistoffen (Martella *et al.*, 2008). Wanneer puppy's colostrum opnemen, hebben ze initieel een serumneutraliserende antistoffentiter van 77% van die van de moeder (Pardo *et al.*, 2007). De actieve immunisatie van nieuwboorlingen door een natuurlijke infectie of vaccinatie wordt verhinderd door een immatuur immuunsysteem en door een passief verworven maternale immuniteit. Deze situatie komt bij de meeste zoogdiersoorten voor en onderhoudt endemisch (virale) infecties in populaties. Jonge dieren raken bij voorkeur besmet wanneer het immuunsysteem functioneel immatuur is. Dit is evenzeer het geval wanneer de maternale antistoffen geen bescherming meer bieden, maar wel nog een beschermend immuunsysteem blokkeren (Morein *et al.*, 2002). Wanneer deze antistoffentiter tegen CDV te hoog is, interfereren de antilichamen met een actieve immunisatie. Een te lage antistoffentiter maakt de pup vatbaar voor CDV-infectie (Pardo *et al.*, 2007). Vaccinaties hiertegen zouden een sterk positieve invloed kunnen uitoefenen op de gezondheid van een populatie en op die manier het gebruik van antibiotica kunnen terugschroeven (Morein *et al.*, 2002).

Pups van vier à twaalf weken met een hoog infectierisico kan men intramusculair inspuiten met een heteroloog vaccin dat op het menselijke mazelenvirus is gebaseerd. Dit humaan *morbillivirus*, verwant met CDV, biedt jonge dieren tijdelijke bescherming via een kruisreactieve immuniteit (Sellon, 2005; Pardo *et al.*, 2007). Het vaccin zou slechts gedeeltelijk werken. Bovendien introduceert het een humaan pathogeen in de omgeving. Daarom mag het alleen in noodgevallen in kennels of huishoudens met distemper gebruikt worden (Martella *et al.*, 2008). Het vaccin is bovendien niet in Europa geregistreerd. Het is wel verkrijgbaar in Amerika.

Het is aan te raden pups met MLV-CDV-vaccins of met recombinante vaccins te vaccineren op de leeftijd van zes tot acht weken en nogmaals twee tot vier weken later (Martella *et al.*, 2008). Dit is om interferentie van maternale antistoffen met een actieve immunisatie te overbruggen. Recent onderzoek bewees dat beide vaccins immunocompetente honden gedurende drie jaar beschermen. Hieruit volgt dat driejaarlijkse – in plaats van jaarlijkse – boostvaccinaties deze dieren

Tabel 2. De caniene vaccinatie richtlijnen voor de algemene veterinaire praktijk volgens de *American Animal Hospital Association (AAHA) 2006*.

Vaccin tegen	Initiële vaccinatie voor puppy's (≤ 16 weken)	Initiële vaccinatie voor volwassen honden (> 16 weken)	Revaccinatie (Booster) Aanbeveling	Opmerkingen en aanbevelingen
Canien distempervirus (CDV) (MLV)	Toediening op de leeftijd van 6-8 weken, daarna iedere 3-4 weken tot een leeftijd van 12-14 weken bereikt is.	Twee dosissen, met 3-4 weken tussentijd. Eén dosis wordt als beschermend ervaren en is acceptabel.	Na een boostervaccinatie op 1-jarige leeftijd (tenzij anders vermeld op het label), wordt revaccinatie om de 3 jaar als beschermend beschouwd.	<i>Core:</i> hoewel jaarlijkse boosters door sommige labels worden aangeraden, hebben studies aangetoond dat bescherming van de immuniteit (DOI = duur van immuniteit) bij honden tot 7 jaar (Rockborn Strain) en 5 jaar (Onderstepoort Strain) volgend op MLV-vaccinatie is.
Canien distempervirus (rCDV)	Toediening op leeftijd van 6-8 weken, daarna iedere 3-4 weken tot een leeftijd van 12-14 weken bereikt is.	Twee dosissen, met 3-4 weken tussentijd.	Na een boostervaccinatie op 1-jarige leeftijd (tenzij anders vermeld op het label), wordt revaccinatie om de 3 jaar als beschermend beschouwd.	<i>Core:</i> een geschikt alternatief voor MLV-CDV-vaccin en mag afwisselend met het MLV-CDV-vaccin worden gebruikt. Recente studies hebben aangetoond dat, in vergelijking met de MLV-CDV-vaccins, recombinante vaccins meer waarschijnlijk puppy's immuniseren ondanks passief verworven maternale antistoffen (=PAMA).
Distemper mazelenvirus (D-MV) (MLV)*	Eén dosis enkel te geven tussen een leeftijd van 4 en 12 weken oud.	<i>Nooit</i> aangeraden voor dieren ouder dan 12 weken oud.	<i>Nooit</i> aangeraden voor dieren ouder dan 12 weken oud.	<i>Non core:</i> bedoeld als tijdelijke bescherming voor jonge dieren.

* Enkel verkrijgbaar en geregistreerd in de VS.

Bron: Paul M.A., Carmichael L.E., Childers H., Cotter S., Davidson A., Ford R., Hurley K.F., Roth J.A., Schultz R.D., Thacker E., Welborn L. (2006). 2006 AAHA canine vaccine guidelines. *Journal of American Animal Hospitalisation Association* 42(2), 80-89.

zowel voor morbiditeit als mortaliteit van CDV behoeden (Gore *et al.*, 2005; Larson en Schultz, 2007b; Martella *et al.*, 2008).

Een bijkomende bescherming ligt in voedings-supplementen voor opgroeiende pups. Khoo *et al.* (2005) toonden aan dat een combinatie van antioxidanten de vaccinatietiters in respons op CDV significant zouden verhogen in vergelijking met andere voeding (Khoo *et al.*, 2005).

Bij infectie in een kennel moet men een strikte hygiëne respecteren. Een groot aantal desinfectantia inactiveren het virus, waaronder de quaternaire ammonia (Caswell en Williams, 2007). Op deze manier kan men proberen om de kennel virusvrij en veilig te maken.

LITERATUUR

- Abdelmagid O.Y., Larson L., Payne L., Tubbs A., Wasmoen T., Schultz R. (2004). Evaluation of the efficacy and duration of immunity of a canine combination vaccine against virulent parvovirus, infectious canine hepatitis virus, and distemper virus experimentally challenges. *Veterinary Therapeutics* 5 (3), 173-186.
- Amude A.M., Alfieri A.A., Alfieri A.F. (2007). Clinicopathological findings in dogs with distemper encephalomyelitis without characteristic signs of the disease. *Research in Veterinary Science* 82, 416-422.
- Bagley R.S. (2005). Multifocal Neurologic Disease. In : Ettinger S.J. and Feldman E.C. (editors). *Textbook of Veterinary Internal Medicine*. 6th Edition, volume 1, Elsevier Saunders, St.Louis, Missouri, p. 839-840.
- Beineke A., Puff C., Seehusen F., Baumgärtner W. (2009).

- Pathogenesis and immunopathology of systemic and nervous canine distemper. *Veterinary Immunology and Immunopathology* 127, 1-18.
- Caswell J.F., Williams K.J. (2007). Respiratory System. In: Jubb K.V.F., Kennedy P.C. and Palmer N. (editors). *Pathology of Domestic Animals*. 5th Edition, volume 2, Elsevier Saunders, Edinburgh; New York, p. 635-638.
- Damián M., Morales E., Salas G., Trigo F.J. (2005). Immunohistochemical detection of antigens of distemper, adenovirus and parainfluenza viruses in domestic dogs with pneumonia. *Journal of Comparative Pathology* 133, 289-293.
- De Bosschere H., Roels S., Lemmens N., Vanopdenbosch E. (2005). Canine Distemper Virus in Asian Clawless otter (*Aonyx Cinereus*) litter mates in captivity. *Vlaams Diergeneeskundig Tijdschrift* 74, 299-302.
- Di Guardo G., Marruchella G., Agrimi U., Kennedy S. (2005). Morbillivirus Infections in Aquatic Mammals: A Brief Overview. *Journal of Veterinary Medicine A* 52, 88-93.
- Fry M.M., McGavin M.D. (2006). Bone Marrow, Blood Cells, and Lymphatic System. In: McGavin M.D. and Zachary J.F. (editors). *Pathologic Basis of Veterinary Disease*. 4th Edition, Mosby Elsevier, St.Louis, Missouri, p. 807, 822.
- Gelberg H.B. (2006). Alimentary System. In: McGavin M.D. and Zachary J.F. (editors). *Pathologic Basis of Veterinary Disease*. 4th Edition, Mosby Elsevier, St.Louis, Missouri, p. 313.
- Gore T.C., Lakshmanan N., Duncan K.L., Coyne M.J., Lum M.A., Sterner F.J. (2005). Three-year duration of immunity in dogs following vaccination against canine adenovirus type-1, canine parvovirus, and canine distemper virus. *Veterinary Therapeutics* 6 (1), 5-14.
- Griffin J.F. IV, Young B.D., Levine J.M. (2008). Imaging diagnosis – chronic canine distemper meningoencephalitis. *Veterinary Radiology and Ultrasound* 50 (2), 182-184.
- Harder T.C., Osterhaus A.D.M.E. (1997). Canine distemper virus – a morbillivirus in search of new hosts? *Trends in Microbiology* 5 (3), 120-124.
- Khoo C., Cunnick J., Friesen K., Gross K.L., Wedekind K., Jewell D.E. (2005). The role of supplementary dietary antioxidants on immune response in puppies. *Veterinary Therapeutics* 6 (1), 43-56.
- Larson L.J., Hageny T.L., Haase C.J., Schultz R.D. (2006). Effect of recombinant canine distemper vaccine on antibody titers in previously vaccinated dogs. *Veterinary Therapeutics* 7 (2), 107-112.
- Larson L.J., Schultz R.D. (2007a). Three-year duration of immunity in dogs vaccinated with a canarypox-vectored recombinant canine distemper virus vaccine. *Veterinary Therapeutics* 8 (2), 101-106.
- Larson L.J., Schultz R.D. (2007b). Three-year serologic immunity against canine parvovirus type 2 and canine adenovirus type 2 in dogs vaccinated with a canine combination vaccine. *Veterinary Therapeutics* 8 (4), 305-310.
- Larson L.J., Schultz R.D. (2006). Effect of vaccination with recombinant canine distemper virus vaccine immediately before exposure under shelter-like conditions. *Veterinary Therapeutics* 7 (2), 113-118.
- LeCouteur R.A., Grandy J.L. (2005). Diseases of the Spinal Cord. In: Ettinger S.J. and Feldman E.C. (editors). *Textbook of Veterinary Internal Medicine*. 6th Edition, volume 1, Elsevier Saunders, St.Louis, Missouri, p. 860-861.
- López A. (2006). Respiratory System. In: McGavin M.D. and Zachary J.F. (editors). *Pathologic Basis of Veterinary Disease*. 4th edition, Mosby Elsevier, St.Louis, Missouri, p.470, 483, 491, 514, 541-542.
- Martella V., Elia G., Buonavoglia C. (2008). Canine Distemper Virus. *Veterinary Clinics of Small Animals* 38, 787-797.
- Morein B., Abusugra I., Blomqvist G. (2002). Immunity in neonates. *Veterinary Immunology and Immunopathology* 87 (3-4), 207-213.
- Moss W.J., Griffin D.E. (2006). Global measles elimination. *Nature Reviews Microbiology* 4 (december), 900-908.
- Nelson R.W., Couto C.G. (2003a). Encephalitis, Myelitis and Meningitis. In: Nelson R.W. and Couto C.G. (editors). *Small Animal Internal Medicine*. 3th edition, Mosby Elsevier, St.Louis, Missouri, p. 1015-1016.
- Nelson R.W., Couto C.G. (2003b). Polysystemic Viral Diseases. In: Nelson R.W. and Couto C.G. (editors). *Small Animal Internal Medicine*. 3th Edition, Mosby Elsevier, St.Louis, Missouri, p. 1273-1275.
- Okita M., Yanai T., Ochikubo S. F., Gemma T., Mori T., Maseki T., Yamanouchi K., Mikami T., Kai C. (1997). Histopathological features of canine distemper recently observed in Japan. *Journal of Comparative Pathology* 116, 403-408.
- Pardo M.C., Tanner P., Bauman J., Silver K., Fischer L. (2007). Immunization of puppies in the presence of maternally derived antibodies against canine distemper virus. *Journal of Comparative Pathology* 137, 72-75.
- Paul M.A., Carmichael L.E., Childers H., Cotter S., Davidson A., Ford R., Hurley K.F., Roth J.A., Schultz R.D., Thacker E., Welborn L. (2006). 2006 AAHA canine vaccine guidelines. *Journal of American Animal Hospital Association* 42(2), 80-89.
- Sellon R.K. (2005). Canine Viral Diseases. In: Ettinger S.J. and Feldman E.C. (editors). *Textbook of Veterinary Internal Medicine*. 6th Edition, volume 1, Elsevier Saunders, St.Louis, Missouri, p. 649-650.
- Thompson M.S. (2007a). Cardiopulmonary Disorders. In: Thompson M.S. (editor). *Small Animal Medical Differential Diagnoses*. Saunders Elsevier, St.Louis, Missouri, p. 85-87.
- Thompson M.S. (2007b). Neurologic and Neuromuscular Disorders. In: Thompson M.S. (editor). *Small Animal Medical Differential Diagnoses*. Saunders Elsevier, St.Louis, Missouri, p. 197-198.
- Tilley T.P., Smith F.W.K. (2007). *The 5-minute Veterinary Consult. Canine and Feline*. 3th Edition, Blackwell Publishing, Oxford, p. 182-183.
- Vandevelde M., Zurbriggen A. (2005). Demyelination in canine distemper virus infection: a review. *Acta Neuro-pathologica* 109, 56-68.
- Vandevelde M., Zurbriggen A. (1995). The neurobiology of canine distemper infection. *Veterinary Microbiology* 44, 271-280.
- Zachary J.F. (2006). In: McGavin M.D. and Zachary J.F. (editors). *Pathologic Basis of Veterinary Disease*. 4th Edition, Mosby Elsevier, St.Louis, Missouri, p. 934-936.