

## Ontwikkeling van het maagdarmsstelsel bij het zeepaardje (*Hippocampus erectus* P.)

*Development of the digestive tract in the seahorse (Hippocampus erectus P.)*

D. Tindemans, A. Rekecki, W. Van den Broeck

Vakgroep Morfologie,  
Faculteit Diergeneeskunde, UGent, Salisburylaan 133, B-9820 Merelbeke

Anamaria.Rekecki@UGent.be

### SAMENVATTING

Door overbevissing zijn zeepaardjes een bedreigde diersoort geworden. Aquacultuur zou dit probleem kunnen opvangen maar een belangrijke beperking is dat veel gekweekte zeepaardlarven vanaf dag 5 sterven door verhongering. In de voorliggende studie werd een histologische analyse uitgevoerd van het maagdarmsstelsel op dag 7 en dag 33 om de mechanismen van voedselvertering in beeld te brengen. Op dag 7 werden veel mucinen in de slokdarm aangetoond, die wijzen op pregastrische vertering. Op beide leeftijden was een klierloze maag zichtbaar als een zakvormige uitstulping die craniaal van de middendarm gelegen was. Er was ook een buisvormige structuur zonder lumen zichtbaar tussen de zwemblaas en de middendarm, sterk suggestief voor een *ductus pneumaticus* in regressie.

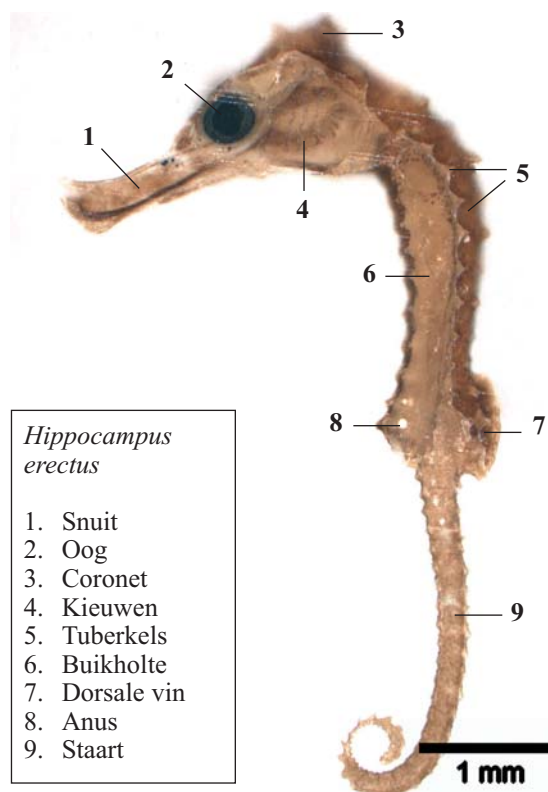
### ABSTRACT

Seahorses have become an endangered species because of overfishing. Aquaculture could potentially compensate for this decline, but its effect is limited since most seahorses raised in captivity die as from the age of 5 days. In this study the histological analysis of the alimentary tract of larvae aged 7 and 33 days is described, to help to understand their digestive mechanisms. At day 7 a lot of mucins could be found in the oesophagus. They are suggestive of pre-gastric digestion. At both ages, the stomach was observed as a sac-like distension cranially to the midgut, lacking gastric glands. A solid tubulus-shaped structure in between swimbladder and hindgut is suggestive of a regressing pneumatic duct.

### INLEIDING EN PROBLEEMSTELLING

Zeepaardjes behoren samen met de pygmeezeepaardjes, de zeedraakjes en de zeenaalden tot de familie van de *Syngnathidae* en zijn dus beenvissen (teleostei) (Teske *et al.*, 2004). Wat de zeepaardjes uniek maakt ten opzichte van andere beenvissen, is de aanwezigheid van een grijpstaart en de afwezigheid van een caudale vin, de rechte hoek tussen kop en lichaam en de opgerichte dorsale vinbasis. Mannelijke individuen bezitten bovendien een broedzak (Zalohar *et al.*, 2009). De differentiatie tussen de verschillende species wordt gemaakt aan de hand van de snuitlengte, het verschil in de vorm van de kroon (coronet), het aantal tuberkels op de kop en het lichaam en het aantal vinstralen in de dorsale vin (Kuiter, 2003) (Figuur 1). Er is geen consensus over het exacte aantal species. Lourie (1999) houdt het op 33, een aantal dat in de literatuur het meest aanvaard wordt, terwijl Kuiter (2003) gelooft dat er meer dan 50 zijn.

Het aantal in het wild levende zeepaardjes is de laatste jaren zo sterk achteruitgegaan dat het complete genus van *Hippocampus* is toegevoegd aan Appendix II voor beschermde diersoorten van CITES 2004 (Vincent, 1995; Lourie *et al.*, 1999; Woods, 2000; Job *et al.*, 2002). Acht van de 33 species zijn opgenomen als 'kwetsbaar' of 'bedreigd' op de IUCN Red List of



Figuur 1. Een zeepaardlarve van 33 dagen oud.

Threatened Species. De 25 andere species zijn geregistreerd als 'Data Deficient' (IUCN, 2009). Een eerste oorzaak van de populatiedaling is overbevissing. Per jaar worden meer dan 24 miljoen zeepaardjes verhandeld in minstens 77 landen (Foster en Vincent, 2004). De snelle economische groei van China en India is een belangrijke factor in de stijgende vraag naar gedroogde exemplaren voor de traditionele Chinese geneeskunde (Vincent, 1995; Sreepada *et al.*, 2002). Ook is er tegenwoordig een toenemende interesse voor mariene aquaria, waardoor levende zeepaardjes hun weg vinden naar aquaristen van over de hele wereld (Job *et al.*, 2002; Vincent, 1995). Een tweede oorzaak is het schaars worden van de natuurlijke leefomgeving door toenemend toerisme en kustvisserij (Vincent, 1995). Een derde oorzaak is de specifieke levenswijze van de zeepaardjes. De densiteit van zeepaardjespopulaties in het wild lijkt zeer klein, met misschien maar 1 individu per 6 vierkante meter (Vincent en Sadler, 1995; Perante *et al.* 2002). Bovendien zijn de meeste species monogaam gedurende het broedseizoen en neemt het mannetje de broedzorg op zich. Het vrouwtje deponiert met behulp van een legoot haar eitjes in zijn broedzak (Wilson *et al.*, 2001). Het aantal bevruchte eitjes is over het algemeen laag in verhouding tot bij andere vissoorten (Lourie *et al.*, 1999).

Het kweken van zeepaardjes op commerciële basis zou de gevolgen van de wildvang wat kunnen compenseren (Job *et al.*, 2002; Foster en Vincent, 2004). Dit is een relatief nieuwe industrietak die nog kampt met veel problemen (Foster en Vincent, 2004; Olivotto *et al.*, 2008). De belangrijkste limiterende factor in de commerciële aquacultuur is de hoge sterfte (Payne en Rippingale, 2000; Woods, 2000; Adams *et al.*, 2001; Chang en Southgate, 2001; Woods 2003; Lin *et al.*, 2007). Onderzoek door Payne en Rippingale (2000) bij *H. subelongatus* wees uit dat de sterfte begon rond de leeftijd van 5 dagen, met een piek tussen dag 6 en dag 8. Dit wijst er volgens Olivotto *et al.* (2008) op dat veel larven verhongeren omdat ze hun voedsel niet kunnen opeten of verteren. De productie van levend voedsel op commerciële schaal is echter duur, arbeidsintensief, ruimte-innemend en bovendien vaak niet constant wat kwaliteit en kwantiteit betreft (Woods, 2003). Bovendien zijn de nutritionele behoeften van zeepaardlarven grotendeels onbekend (Murugan *et al.*, 2009). Er wordt daarom veel onderzoek verricht naar de optimale voeding en huisvesting (Woods, 2000; Chang en Southgate, 2001; Job *et al.*, 2002).

Indien het voedsel aangepast wordt aan de verteeringscapaciteit van de larven, kan de juveniele sterfte onderdrukt worden (Boulhic en Gabaudan, 1992; Banglale *et al.*, 1997; Ribeiro *et al.*, 1999; Hernández *et al.*, 2001; Elbal *et al.*, 2004; Gisbert *et al.*, 2004; Santamaría *et al.*, 2004; Sánchez-Amaya *et al.*, 2007; Diaz *et al.*, 2008; Kozarić *et al.*, 2008). Er is echter nog geen onderzoek gedaan naar de ontwikkeling van het maag-darmstelsel bij zeepaardjes, hoewel dit bij andere beenvissen reeds interessante informatie heeft opgeleverd. Het doel van deze studie is een histologische analyse

te maken van deze ontwikkelingen bij *Hippocampus erectus* aan de hand van larven op de leeftijd van 1 week en 1 maand.

## MATERIAAL EN METHODEN

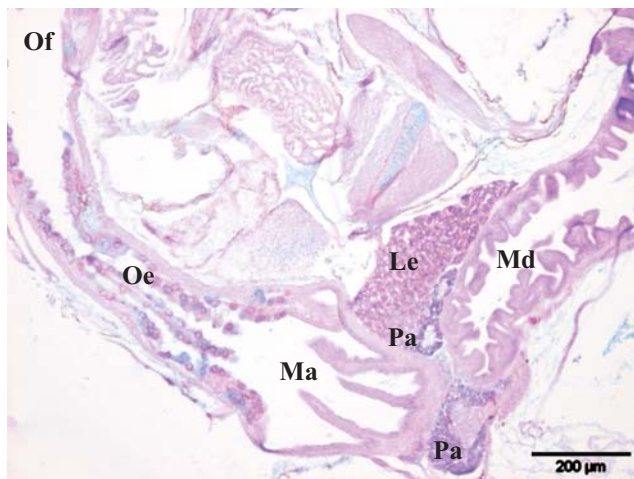
De onderzochte larven van *Hippocampus erectus* werden bekomen via het publiek aquarium Aquatopia te Antwerpen. De larven werden gehouden in 50 liter-tanks bij 25°C en vanaf de eerste dag na het ontluiken kregen ze gedurende een week pekelkreeftjes, *Artemia* Instar I. nauplii, als levend voeder. Afhankelijk van de grootte van de vislarven werd dit voeder aangevuld met *Artemia* Instar II aangerijkt met SELCO-emulsie (INVE, Dendermonde, België) vanaf 5 dagen na het ontluiken. De eerste groep bestudeerde zeepaardjes stierf op natuurlijke wijze op dag 7 na het ontluiken, de tweede groep op dag 33. Onmiddellijk na de dood werden ze gefixeerd in formaldehyde 10%. Per groep werden 5 larven verwerkt tot paraffinepreparaat volgens de standaardtechnieken en vervolgens longitudinaal op 8 µm dikte aangesneden. Voor de algemene histologische beoordeling werden de coupes machinaal gekleurd met Haematoxyline/Eosine (Linear Stainer II, Sakura Finetek, België). Voor de beoordeling van de neutrale en zure mucinen werden de coupes gekleurd met een gecombineerde Alcian blauw – Periodic Acid-Schiffkleuring (AB-PAS). Alle coupes werden geanalyseerd met behulp van een Olympus BX61-lichtmicroscop en een Olympus DP50-camera (Olympus Belgium, Aartselaar, België).

## RESULTATEN EN DISCUSSIE

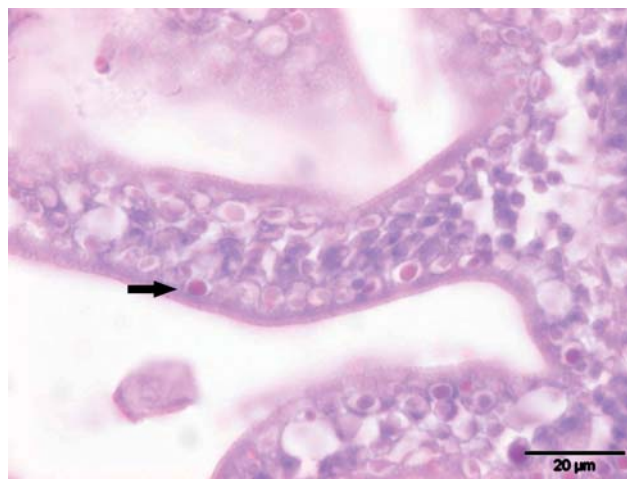
Bij *Hippocampus erectus* larven van 7 en 33 dagen oud is het maag-darmstelsel gedifferentieerd in 5 regio's: orofarynx, slokdarm, maag, middendarm en einddarm met anaalkanaal. De dooierresten zijn niet meer zichtbaar op dag 7.

### Slokdarm

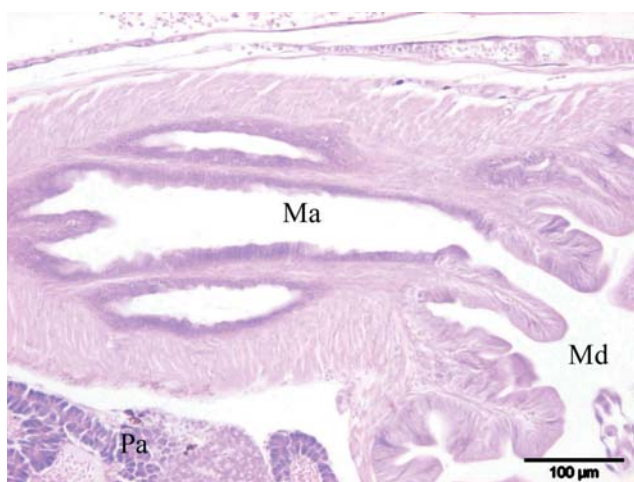Op dag 7 waren er reeds neutrale en zure mucinen aanwezig in de slokdarm (Figuur 2). Op dag 33 waren ze sterk in aantal gestegen. Dit komt overeen met de resultaten bij andere teleostvissen, zoals de tandbrasem (*Dentex dentex*), de zeebaars (*Dicentrarchus labrax*) en de Californische heilbot (*Paralichthys californicus*) (Hernández *et al.*, 2001; Gisbert *et al.*, 2004; Santamaría *et al.*, 2004). Bij de goudbrasem (*Sparus aurata*) en de roodgestreepte zeebrasem (*Pagrus auriga*) zijn er echter enkel zure mucinen aanwezig in de slokdarm (Elbal *et al.*, 2004; Sánchez-Amaya *et al.*, 2007). Neutrale mucinen zorgen voor de vertering van gemakkelijk verteerbare stoffen, zoals disacchariden en korte ketenvetzuren (Osman en Caceci, 1991; Gisbert *et al.*, 2004). Zure mucinen zorgen ervoor dat virussen niet kunnen binden aan hun cellulaire receptor en dat bacteriën door de vorming van sialidase de intestinale mucosa niet kunnen beschadigen (Zimmer *et al.*, 1992). Mucinen functioneren ook als glijmiddel om



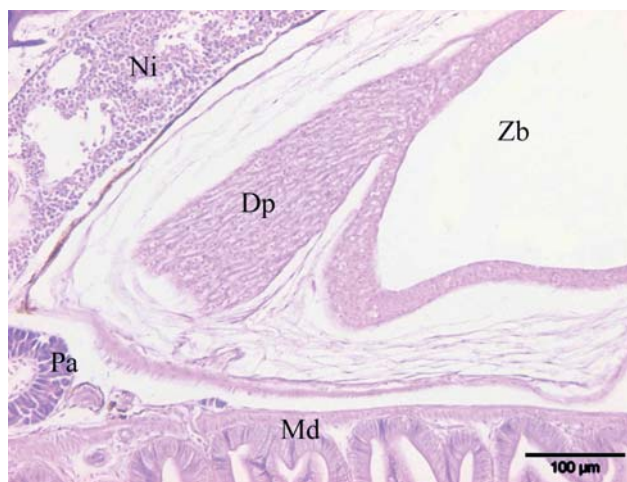
Figuur 2. Overlangse coupe van de slokdarm, maag en middendarm op dag 7 (PAS-AB kleuring).



Figuur 3. Einddarm met acidofiele supranucleaire inclusies (pijl) op dag 7 (HE-kleuring).



Figuur 4. Maag en middendarm op dag 33 (HE-kleuring).



Figuur 5. Zwemblaas met ductus pneumaticus op dag 33 (HE-kleuring).

Gebruikte afkortingen: Dp = *ductus pneumaticus*, Ed = einddarm, Oe = oesophagus, Of = orofarynx, L = lumen, Le = lever, Ma = maag, Md = middendarm, Ni = nier, Pa = pancreas, Zb = zwemblaas.

voedsel gemakkelijker in te slikken en defecatie te bevorderen (Domemeghine *et al.*, 1998; Scocco *et al.*, 1998). De overvloedige aanwezigheid van mucinen in de slokdarm zou er dus kunnen op wijzen dat *Hippocampus erectus* larven hun eten al beginnen te verteren vóór het in de toekomstige maag belandt. Dit mechanisme werd eerder al beschreven bij verschillende platvissen na histochemisch en elektronenmicroscopisch onderzoek (Baglolle *et al.*, 1997). Hoewel op deze wijze levende prooien verteerd kunnen worden, gaat dit niet op voor artificiële droogvoerders. Levende prooien bevatten namelijk enzymen die de vertering vergemakkelijken (Falk-Petersen, 2005). Voor het benutten van de nutriënten in artificiële voeders is de mechanische en enzymatische activiteit van een maag nodig (Baglolle *et al.*, 1997).

### Maag

Zeepaardjes zouden volgens de literatuur geen maag bezitten, of slechts een ongedifferentieerde uit-

stulping van de darm (Woods en Valentino, 2003; Felício *et al.*, 2006). In de voorliggende studie werd er net craniaal van de middendarm een zakvormige structuur met een ander epitheel dan dat van de slokdarm en de middendarm gevonden (Figuur 2 en 4). Deze vermoedelijke maag is afgelijnd door een enkelvoudig kubisch tot laagcilindrisch epitheel zonder slijmbekercellen. Dit stemt overeen met de bevindingen bij de zeebaars en de tandbrasem (Hernández *et al.*, 2001; Santamaría *et al.*, 2004). Er zijn op dag 33 nog geen maagklieren te zien.

### Middendarm

In de middendarm waren er op dag 7 grote heldere supranucleaire vacuolen te zien in de enterocyten. Aangezien er dan ook *Artemia* nauplii aanwezig zijn in het darmlumen, zijn deze vacuolen sterk suggestief voor vetvacuolen. Bij andere teleostvissen zijn deze vacuolen echter meestal infranucleair gelegen. Ze zouden in staan voor een tijdelijke vetzuuropslag wanneer de



vetzuuropname van de enterocyten groter is dan hun exportcapaciteit (Watanabe en Sawada, 1985; Sheridan, 1988). Bij sommige teleostvissen bevinden de vetvacuolen zich, in tegenstelling tot bij *Hippocampus erectus*, ook in de einddarm (Koven *et al.*, 1994; Luizi *et al.*, 1999; Hernández *et al.*, 2001). Op dag 33 waren de vetvacuolen bij de meeste zeepaardlarven verdwenen. Dit is niet in overeenstemming met de resultaten van Hernández (2001) bij de zeebaars. Op dag 33 was er een zeer uitgebreide plooi- en lusvorming van de middendarm te zien die door middel van oppervlaktevergroting zou kunnen helpen om het voedsel te mengen met mucus en met lever- en pancreasenzymen (Grau *et al.*, 1992).

### Einddarm

In het lumen van de einddarm van de zeepaardjes waren er op dag 7 bijna intacte *Artemia* nauplii te zien. Dit wijst mogelijk op een snelle intestinale transit met een lage beschikbaarheid van nutriënten, zoals ook beschreven bij enkele heilbot-species (Luizi *et al.*, 1999; Gisbert *et al.*, 2004). De enterocyten van de einddarm bevatten op dag 7 duidelijke acidofiele supranucleaire inclusies (Figuur 3). Dit stemt overeen met de resultaten bij andere teleostlarven (Boulhic en Gabaudan, 1992; Sarasquete *et al.*, 1995; Luizi *et al.*, 1999; Ribeiro *et al.*, 1999; Hernández *et al.*, 2001; Gisbert *et al.*, 2004). Acidofiele supranucleaire inclusies wijzen op de aanwezigheid van pinocytotische absorptie en intracellulaire eiwitvertering (Govoni *et al.*, 1986; Gisbert *et al.*, 2004). Op dag 33 waren deze inclusies verdwenen bij sommige larven. Een mogelijke verklaring is een beginnende maagklieractiviteit. Hierdoor wordt de extracellulaire eiwitvertering gestimuleerd door de vorming van lipoproteïnen en chylomicronen (Luizi *et al.*, 1999; Elbal *et al.*, 2004). Aangezien er geen maagklieren werden aangetroffen, is het waarschijnlijker dat het verdwijnen van de acidofiele supranucleaire inclusies het gevolg was van een inadequate voeding en verhongering. Hierdoor krijgt men een reductie van de hoogte van de enterocyten en een slechte aftekening van de cellen door het verlies van celwandintegriteit (Kjørsvik en Reiersen, 1991; Boulhic en Gabaudan, 1992; Yuféra *et al.*, 2003).

### *Ductus pneumaticus*

Op dag 33 bestond de zwemblaas uit een duidelijke *tunica interna* met tweelagig kubisch epitheel, en een *tunica externa* met mesenchymaal weefsel, zoals ook beschreven voor andere teleostlarven (Boulhic en Gabaudan, 1992; Santamaría *et al.*, 2004; Sánchez-Amaya *et al.*, 2007). Vanuit de *tunica interna* vertrok een buisvormige structuur met een gelijkaardig epitheel in de richting van de middendarm (Figuur 5). Deze structuur heeft alle kenmerken van een *ductus pneumaticus*, een verbindingsgang tussen de zwemblaas en het maagdarmstelsel. Alle teleostlarven hebben in aanleg een *ductus pneumaticus*. Bij hoger ontwikkelde vissen, physoclisten genaamd, verdwijnt deze verbinding,

maar bij lagere species (physostome vissen) blijft ze open. De physoclisten reguleren de hoeveelheid lucht in de zwemblaas door middel van een gasklier, physostome vissen daarentegen via lucht uit de darmen (Bond, 1996). Aangezien er geen lumen aangetoond kon worden en de verbinding met de middendarm niet duidelijk was, was er een vermoeden dat het om een *ductus pneumaticus* in regressie ging. Dit komt overeen met vroegere artikels waarin het zeepaardje beschreven werd als physoclist (Harden Jones en Mars-hall, 1953).

### CONCLUSIE

In dit onderzoek wordt voor het eerst bij zeepaardjes een plaatselijke dilatatie van de spijsverteringstractus beschreven die sterk suggestief is voor een maag. Histologische studies van larven op latere leeftijd moeten uitwijzen of er maagklieren aanwezig zijn en of het dus om een functionele maag gaat. De aanwezigheid van een functionele maag zou een grote invloed hebben op de verteerbaarheid van voeders en is een factor waar rekening mee moet worden gehouden in de aquacultuur. De overvloedige aanwezigheid van mucinen in de slokdarm wijst op een pregastrische vertering. Van andere vissoorten is bekend dat dit mechanisme geschikt is voor het verwerken van levende prooien. Gezien de slechte vertering van de *Artemia* nauplii op dag 7, dient de ontwikkeling van de enzymatische secreties bestudeerd te worden om aldus aanwijzingen te krijgen voor beter verteerbaar voedsel. De histologische beschrijving van een structuur, met kenmerken van een *ductus pneumaticus* in regressie, onderbouwt de stelling dat zeepaardjes physoclisten zijn.

### DANKWOORD

De auteurs willen hun dank betuigen aan het publieke aquarium Aquatopia (Antwerpen) voor zijn medewerking bij het ter beschikking stellen van de stalen, aan Prof. dr. P. Simoens voor zijn kritisch wetenschappelijk inzicht en aan Lobke de Bels en Liliane Standaert voor hun technische assistentie.

### LITERATUUR

- Adams, M.B., Powell, M.D., Purser, G.J. (2001). Effects of acute and chronic ammonia and nitrite exposure on oxygen consumption and growth of juvenile big bellied sea-horse. *Journal of Fish Biology* 58, 848-860.
- Baglolle, C.J., Murray, H.M., Goff, G.P., Wright, G.M. (1997). Ontogeny of the digestive tract during larval development of yellowtail flounder: a light microscopic and mucous histochemical study. *Journal of Fish Biology* 51, 120-134.
- Bond, C.E. (1996). *Biology of Fishes*. 2<sup>nd</sup> Ed. Saunders, Orlando, p 283-290.
- Boulhic, M., Gabaudan, J. (1992). Histological study of the organogenesis of the digestive system and swim bladder of the Dover sole, *Solea solea* (Linnaeus 1758). *Aquaculture* 102, 373-396.
- Chang, M., Southgate, P.C. (2001). Effects of varying die-

- tary fatty acid composition on growth and survival of seahorse, *Hippocampus* sp., juveniles. *Aquarium Sciences and Conservation* 3, 205-214.
- Diaz, A.O., Garcia, A.M., Figueroa D.E., Goldemberg, A.L. (2008). The mucosa of the digestive tract in *Micropogonias furnieri*: a light and electron microscope approach. *Anatomica Histologia Embryologia* 34, 251-256.
- Domemeghini, C., Panelli Straini, R., Veffetti, A. (1998). Gut glycoconjugates in *Sparus aurata* L. (Pisces, Teleostei). A comparative histochemical study in larval and adult ages. *Histology and Histopathology* 13, 359-372.
- Elbal, M.T., Hernández, M.P.G., Lozano, M.T., Agulleiro, B. (2004). Development of the digestive tract of gilthead sea bream (*Sparus aurata* L.). Light and electron microscopic studies. *Aquaculture* 234, 215-238.
- Falk-Petersen, I.B. (2005). Comparative organ differentiation during early life stages of marine fish. *Fish and Shellfish Immunology* 19, 397-412
- Felício, A.K.C., Rosa, I.L., Souto, A., Freitas, R.H.A. (2006). Feeding behaviour of the longsnout seahorse *Hippocampus reidi* Ginsburg, 1933. *Journal of Ethology* 24, 219-225.
- Foster, S.J., Vincent, A.C.J. (2004). Review paper. Life history and ecology of seahorses: implications for conservation and management. *Journal of Fish Biology* 65, 1-61.
- Gisbert, E., Piedrahita, R.H., Conklin, D.E. (2004). Ontogenetic development of the digestive system in California halibut (*Paralichthys californicus*) with notes on feeding practices. *Aquaculture* 232, 455-470.
- Govoni J.J., Boehlert, G.W., Watanabe, Y. (1986). The physiology of digestion in fish larvae. *Environmental Biology of Fishes* 16, 59-77.
- Grau, A., Crespo, S., Sarasquete, M.C., Gonzalez De Canales, M.L. (1992). The digestive tract of the amberjack *Seriola dumerili*, Risso: a light and scanning microscopic study. *Journal of Fish Biology* 41, 287-303.
- Harden Jones, F.R., Marshall, N.B. (1953). The structure and functions of the teleostean swimbladder. *Biological Reviews* 28, 16-82.
- Hernández, M.P.G., Lozano, M.T., Elbal, M.T., Agulleiro, B. (2001). Development of the digestive tract of sea bass (*Dicentrarchus labrax* L.); light and electron microscopic studies. *Anatomy and Embryology* 204, 39-57.
- IUCN, <http://www.iucnredlist.org/>
- Job, S.D., Do, H.H., Meeuwig, J.J., Hall, H.J. (2002). Culturing the oceanic seahorse, *Hippocampus kuda*. *Aquaculture* 214, 333-341.
- Kjørsvik, E., Reiersen, A.L. (1992). Histomorphology of the early yolk-sac larvae of the Atlantic halibut (*Hippoglossus hippoglossus*) – an indication of the timing of functionality. *Journal of Fish Biology* 41, 1-19.
- Koven, W.M., Henderson, R.J., Sangert, J.R. (1994). Lipid digestion in turbot (*Scophthalmus maximus*). I; Lipid class and fatty acid composition of digesta from different segments of the digestive tract. *Fish Physiology and Biochemistry* 13, 69-79.
- Kozaric, Z., Kužir, S., Petrinc, Z., Gjurčević, E., Božić, M. (2008). The development of the digestive tract in larval european catfish (*Sirulus glanis* L.) *Anatomia, Histologia, Embryologia* 37, 141-146.
- Kuiter, R.H. (2003). *Seahorses, Pipefishes and their Relatives, a Comprehensive Guide to Syngnathiformes*. TMC Publishing, Chorleywood, p. 8-12.
- Lin, Q., Gao, Y., Sheng, J., Chen, Q., Zhang, B., Lu, J. (2007). The effects of food and the sum of effective temperature on the embryonic development of the seahorse, *Hippocampus kuda* Bleeker. *Aquaculture* 262, 481-492.
- Lourie S.A., Foster, S.J., Cooper, E.W.T., Vincent, A.C.J. (1999). A guide to the identification of seahorses. *Project Seahorse and TRAFFIC North America*, 3-8.
- Luizi, F.S., Gara, B., Shields, R.J., Bromage, N.R. (1999). Further description of the development of the digestive organs in Atlantic halibut (*Hippoglossus hippoglossus*) larvae, with notes on differential absorption of copepod and *Artemia* prey. *Aquaculture* 176, 101-116.
- Murugan, A., Dhanya, S., Sreepada, R.A., Rajagopal, Balasubramanian, T. (2009). Breeding and mass-scale rearing of three spotted seahorse, *Hippocampus trimaculatus* Leach under captive conditions. *Aquaculture* 290, 87-96.
- Olivotto, I., Avella, M.A., Sampaolesi, G., Piccinetti, C.C., Navarro Ruiz, P., Carnevali, O. (2008). Breeding and rearing the longsnout seahorse *Hippocampus reidi*: Rearing and feeding studies. *Aquaculture* 283, 92-96.
- Osman, A.H.K., Caceci, T. (1991). Histology of the stomach of *Tilapia nilotica* (Linnaeus, 1758) from the river Nile. *Journal of Fish Biology* 38, 211-223.
- Payne, M.F., Rippingale, R.J. (2000). Rearing West Australian seahorse, *Hippocampus subelongatus*, juveniles on copepod nauplii and enriched *Artemia*. *Aquaculture* 188, 353-361.
- Perante, N.C., Pajaro, M.G., Meeuwig, J.J., Vincent, A.C.J. (2002). Biology of a seahorse species, *Hippocampus comes* in the central Philippines. *Journal of Fish Biology* 60, 821-837.
- Ribeiro, L., Sarasquete, C., Dinis, M.T. (1999). Histological and histochemical development of the digestive system of *Solea senegalensis* (Kaup, 1858) larvae. *Aquaculture* 171, 293-308.
- Sánchez-Amaya, M.I., Ortiz-Delgado, J.B., García-López, A., Cárdenas, S., Sarasquete, C. (2007). Larval ontogeny of redbanded seabream *Pagrus auriga* Valenciennes, 1843 with special reference to the digestive system. A histological and histochemical approach. *Aquaculture* 263, 259-279.
- Santamaría, C.A., Marín de Mateo, M., Traveset, R., Sala, R., Grau, A., Sarasquete, C., Crespo, S. (2004). Larval organogenesis in common dentex *Dentex dentex* L. (Sparidae): histological and histochemical aspects. *Aquaculture* 237, 207-228.
- Sarasquete, M.C., Polo, A., Yúfera, M. (1995). Histology and histochemistry of the development of the digestive system of larval gilthead seabream, *Sparus aurata* L. *Aquaculture* 130, 79-92.
- Scocco, P., Accili, D., Menghi, G., Ceccarelli, P. (1998). Unusual glycoconjugates in the oesophagus of a tilapine polyhybrid. *Journal of Fish Biology* 53, 39-48.
- Sheridan, M.A. (1988). Lipid dynamics in fish: aspects of absorption, transportation, deposition and mobilization. *Comparative Biochemistry and Physiology Part B: Biochemistry and Molecular Biology* 90, 679-690.
- Sreepada R.A., Desai, U.M., Naik, S. (2002). The plight of Indian sea horses: Need for conservation and management. *Current Science* 82, 377-378.
- Teske, P.R., Cherry, M.I., Matthee, C.A. (2004). The evolutionary history of seahorses (Syngnathidae: *Hippocampus*): molecular data suggest a West Pacific origin and two invasions of the Atlantic Ocean. *Molecular Phylogenetics and Evolution* 33, 273-286.
- Vincent, A.C.J. (1995). The International Trade in Seahorses. *TRAFFIC bulletin* 15, 125-128.
- Vincent, A.C.J., Sadler, L.M. (1995). Faithful pair bonds in wild seahorses, *Hippocampus whitei*. *Animal Behaviour* 50, 1557-1569.
- Watanabe, Y., Sawada, N. (1985). Larval development of di-

- gestive organs and intestinal absorptive functions in the freshwater goby *Chaenogobius annularis*. *Bulletin of Tohoku Regional Fisheries Research Laboratory* 47, 1-10.
- Wilson, A.B., Vincent, A.C.J., Ahnesjo, I., Meyer, A. (2001). Male pregnancy in seahorses and pipefishes (Family Syngnathidae): Rapid diversification on the paternal brood pouch morphology inferred from a molecular phylogeny. *Journal of Heredity* 92, 159-166.
- Woods, C.M.C. (2000). Improving initial survival in cultured seahorses, *Hippocampus abdominalis* Leeson, 1827 (Teleostei: Syngnathidae). *Aquaculture* 190, 377-388.
- Woods, C.M.C. (2003). Growth and survival of juvenile seahorse *Hippocampus abdominalis* reared on live, frozen and artificial foods. *Aquaculture* 220, 287-298.
- Woods, C.M.C., Valentino, F. (2003). Frozen mysids as an alternative to live *Artemia* in culturing seahorses *Hippocampus abdominalis*. *Aquaculture Research* 34, 757-763.
- Yúfera, M., Pascual, E., Polo, A., Sarasquete, M.C. (1993). Effect of starvation on the feeding ability of gilthead sea bream *Sparus aurata* L. larvae at first feeding. *Journal of Experimental Marine Biology and Ecology* 169, 259-272.
- Žalohar, J., Hitij, T., Križnar, M. (2009). Two new species of seahorses (Syngnathidae, *Hippocampus*) from the Middle Miocene (Sarmatian) Coprolitic Horizon in Tunjice Hills, Slovenia: The oldest fossil record of seahorses. *Annales de Paléontologie* 95, 71-96.
- Zimmer, G., Reuter, G., Schauer, R. (1992). Use of influenza c. virus for detection of acetylated sialic acid on immobilised conjugates by esterase activity. *European Journal of Biochemistry* 204, 209-215.

Uit het verleden

## GEEN KLEINE HUISDIERENPRAKTIJK ?

### Zorgen voor de toekomst in 1968

Nadat gedurende twee decennia het aantal studenten diergeneeskunde te Gent stabiel gebleven was (ongeveer 20 afgestudeerden per jaar) ging het op het einde van de jaren zestig peilsnel omhoog. In de derde kandidatuur (nu derde bachelor) was het aantal in 1968 opgelopen tot 72 ingeschrevenen. In het eerste jaar schreven er zich 200 in, waarvan dertig te Antwerpen (iets nieuws toen).

Die evolutie zorgde voor begrijpelijke onrust. In november 1968 hield de alom gerespecteerde Prof. Willy Oyaert (Inwendige Ziekten) een voordracht voor de provinciale dierenartsenvereniging van West-Vlaanderen. Iets wat hij niet bepaald veelvuldig deed. De titel was: "De toekomstmogelijkheden van het veeartsenijkundig beroep".

Na een overzicht van het aantal afgestudeerden vanaf 1950 gaf de spreker een lijstje met het aantal dierenartsen (toen nog veeartsen) in verschillende sectoren. De kern van het beroep was nog steeds de praktijk; nutsdierpraktijk uiteraard. Dat was voor heel België toen de hoofdkomstbron van 820 dierenartsen. Daarnaast werden de sectoren opgesomd die door Oyaert als de "marginale gebieden" gekarakteriseerd werden: kunstmatige inseminatie (KI) (100 'bezaaiers'), slachthuizen (70 voltijds en 300 halftijds), industrie: 50, administratie: 50, onderwijs en onderzoek: 100. Die marginale gebieden waren op dat ogenblik de bedreigde gebieden. Kapers op de kust waren de landbouwingenieurs (nu bio-ingenieurs).

De professor, hoewel niet echt een optimistisch type, zag mogelijkheden tot verbetering: "We moeten kwaliteitsgeneeskunde leveren. Dit wil zeggen: we moeten ons onmisbaar maken". Dat kan voor KI als men niet enkel bezaait maar ook aan vruchtbaarheidsonderzoek doet. De vleeskeuring moet wetenschappelijk gefundeerd zijn en full time bedreven worden. De inspecteurs zijn geen gendarmen, industriedierenartsen geen handelaars in antibiotica. Daarom moet er postuniversitair onderwijs komen. Ook het normale onderwijscurriculum kon beter. De universiteit zou de vakken uit de eerste twee kandidaturen samenbrengen: "Dit zal een zwaar programma worden, waaruit alleen bekwamen moeten komen". Het laatste jaar zou dan meer een specialisatiejaar worden.

Daarop volgden onder het publiek hevige discussies over "zwendel in geneesmiddelen", contractgeneeskunde, groepspraktijken en voorlichting. Dat laatste bij voorkeur niet zoals in het tijdschrift 'Zie' waarin diergeneeskunde toen net was voorgesteld als "Het ideale beroep om op korte tijd schatrijk te worden".

Tot zover de essentie van de tekst ondertekend door de secretaris K. Quintens en de voorzitter E. Brone in het verslagboek van de vereniging (bewaard in de Museumcollectie Diergeneeskundig Verleden Merelbeke).

Achteraffer spelen is natuurlijk gemakkelijk. Maar toch zonderling - of juist niet? - is het dat in die tijd niemand de aankomende explosie van de gezelschapsdiergeneeskunde kon voorspellen. Die tak werd zelfs niet genoemd door de eerbiedwaardige professor. Overigens bleven bepaalde aanbevelingen van Oyaert niet zonder gevolg. De hervorming van de kandidaturen ging al in 1970 van start en het postuniversitair onderwijs zou stilaan ontluiken, aanvankelijk via plaatselijke initiatieven. Er werden wel al decennia lang jaarlijks enkele voordrachten georganiseerd door provinciale dierenartsenverenigingen, maar echt postuniversitair onderwijs was dat niet. Opvallend hierbij was dat het niet de universiteit was die een voortrekkersrol speelde, maar Antwerpse praktici die ... juist wel speciale aandacht gaven aan kleine huisdieren. Hun grote voorbeeld was de succesvolle organisatie van de Amsterdamse Voorjaarsdagen.

Luc Devriese