

## Chromatoforoma's bij reptielen

### *Chromatophoromas in reptiles*

A. Lanckneus, A. Martel, L. Bosseler, T. Hellebuyck

Vakgroep Pathologie, Bacteriologie en Pluimveeziekten  
Faculteit Diergeneeskunde, Universiteit Gent  
Salisburylaan 133, B-9820 Merelbeke

Tom.Hellebuyck@UGent.be

## SAMENVATTING

Neoplasieën van de pigmentcellen of chromatoforen bij reptielen worden naargelang hun oorsprong geclassificeerd als melanoforoma's, iridoforoma's, xantoforoma's, erythroforoma's of gemengde chromatoforoma's. In tegenstelling tot wat oorspronkelijk verondersteld werd, komen deze primaire, cutane neoplasieën regelmatig voor bij in gevangenschap gehouden reptielen. Melanoforoma's en iridoforoma's worden het meest frequent vastgesteld. Een definitieve diagnose van chromatoforoma's wordt bekomen door middel van histologisch onderzoek. Aanvullend is immunohistochemie of elektronenmicroscopie soms noodzakelijk om chromatoforoma's onderling te differentiëren. Complete chirurgische excisie wordt beschouwd als de voorkeursbehandeling. Vanwege de uitgesproken maligniteit en neiging tot metastasering is de prognose van chromatoforoma's bij reptielen over het algemeen echter sterk gereserveerd. Een vroegtijdige en correcte diagnose van deze neoplastische aandoening bij reptielen is daarom van primordiaal belang. In dit artikel wordt een overzicht gegeven van de huidige kennis omtrent het voorkomen, het biologisch gedrag, de pathogenese en de diagnostische en therapeutische benadering van chromatoforoma's bij reptielen met de nadruk op melano- en iridoforoma's.

## ABSTRACT

Tumors of the pigment cells or chromatophores in reptiles are classified as melanophoromas, iridophoromas, xanthophoromas, erythrophoromas or mixed type chromatophoromas based on the predominant type of pigment, and constitute a relatively common neoplastic disorder in captive reptiles. Especially melanophoromas and iridophoromas are frequently observed. The diagnosis of chromatophoromas is usually made through histological examination. The use of immunohistochemistry or electron microscopy may be required to discriminate the different types of chromatophoromas. Whenever possible, complete surgical excision is the treatment of choice. Due to the distinct malignancy and tendency to metastasize, the prognosis of cutaneous chromatophoromas in reptiles is generally guarded. Consequently, an early and correct diagnosis of these neoplastic disorders in reptiles is vital. This article provides an overview of the current knowledge regarding the occurrence, the performance, the pathogenesis and the diagnostic and therapeutic approach of chromatophoromas in reptiles with emphasis on melano- and iridophoromas.

## INLEIDING

Een pigmentcel wordt gedefinieerd als een cel die zowel chromofore substanties en structuren als cellijnspecifieke, niet-gepigmenteerde precursoren bezit (Schartl et al., 2016). Bij vertebraten, andere dan zoogdieren en vogels die voornamelijk melanocyten bezitten, komen er verschillende types pigmentcellen voor en wordt de voorkeur gegeven aan de term chromatofoor (Hadley en Goldman, 1969; Schartl et al., 2016).

In de dermis van reptielen kunnen vier verschillende types pigmentcellen of chromatoforen voorkomen; melanoforen (melanine-producerende cellen), xantoforen (carotenoïd-producerende cellen), erythroforen (pteridine-producerende cellen) en iridoforen (kristallijn purine-producerende cellen die reflecterende granulen bevatten bestaande uit guanine, adenine, hypoxanthine of urinezuur) (Bagnara et al., 1968; 1979; Heckers et al., 2012; Muñoz-Gutiérrez et al., 2016). Deze cellen ontstaan net als de melanocyten bij zoogdieren in de neurale lijst van het embryo (Hadley en

Goldman, 1969; Bagnara et al., 1979; Teyssier et al., 2015; Scharl et al., 2016).

Afhankelijk van de species stellen chromatoforen reptielen in staat om in meer of mindere mate van kleur te veranderen door de distributie van pigment in de dermis te herschikken (Hadley en Goldman, 1969; Vitt en Caldwell, 2001; Aspengren et al., 2008; Teyssier et al., 2015; Scharl et al., 2016). Voornamelijk bij reptielensoorten die opvallende kleurschakeringen of kleurveranderingen kunnen ondergaan, wordt er een uitgesproken organisatie van chromatoforen in verschillende lagen ter hoogte van de dermis gezien. Vlak onder de basaalmembraan van de epidermis bevindt zich bij deze soorten een enkelvoudige laag xantoforen en erytroforen. In de diepere lagen van de dermis worden er iridoforen en melanoforen aangetroffen. Melanoforen bezitten dendritische uitlopers die tussen en over de andere chromatoforen verlopen. Naargelang de mate van dispersie van melanine in de melanoforen komen deze chromatoforen al dan niet tot uiting, met variatie van de huidskleur van reptielen als resultaat (Vitt en Caldwell, 2001).

Het vermogen om van kleur te veranderen bij reptielen wordt hoofdzakelijk beïnvloed door het centrale zenuwstelsel en hormonale stimuli als respons op temperatuurverschillen, maar kan eveneens willekeurig gereguleerd worden tijdens territoriale, sociale en reproductieve interacties (Ligon en McGraw, 2013; Teyssier et al., 2015). Bij verschillende reptielensoorten speelt de capaciteit om kleurveranderingen te ondergaan een essentiële rol bij camouflage. Voornamelijk van verscheidene soorten kameleons (*Chamaeleo* spp.) is bekend dat ze snelle en complexe kleurveranderingen kunnen ondergaan (Ligon en McGraw, 2013; Teyssier et al., 2015; Scharl et al., 2016). Teyssier et al. (2015) toonden aan dat kameleons twee lagen iridoforen bezitten met elk een verschillende morfologie en functie. De oppervlakkige laag is verantwoordelijk voor de snelle, structurele kleurverandering in functie van camouflage en paargedrag terwijl de dieper gelegen iridoforen een rol spelen in de regulatie van de lichaamstemperatuur.

Melanine bevattende cellen worden melanocyten genoemd en worden gekarakteriseerd door de aanwezigheid van eumelanine, feomelanine of een combinatie van beide pigmenten. Het melanine wordt opgeslagen in melanosomen (Hadley en Goldman, 1969; Scharl et al., 2016). Reptielen beschikken in hun dermis tevens over melanocyten met motiele melanosomen die zich zowel actief doorheen het cytoplasma kunnen verspreiden als zich perinucleair kunnen concentreren. Dit stemt overeen met het respectievelijk donkerder en lichter worden van de cellen en bijgevolg van de huid. Deze subcategorie van melanocyten worden melanoforen genoemd (Vitt en Caldwell, 2001; Aspengren et al., 2008; Scharl et al., 2016).

Pigmentcellen die geen melanine bevatten, worden onderverdeeld in reflecterende en absorberende pigmentcellen. Er zijn twee types reflecterende pig-

mentcellen, namelijk iridoforen en leukoforen. Deze kunnen van elkaar onderscheiden worden door de celvorm en hun vermogen tot aggregatie of verstrooiing van hun reflecterende organellen, wat uiteindelijk resulteert in de verschillende kleurschakeringen die ze genereren. Iridoforen bezitten intracytoplasmatische partikels die licht refracteren en reflecteren, waardoor deze cellen in staat zijn om blauwe, witte en ultraviolette kleurtinten te genereren wanneer ze belicht worden, terwijl via leukoforen een verbleking van de huidkleuren verkregen wordt (Bagnara et al., 1968; 1979; Heckers et al., 2012; de Brot et al., 2015; Teyssier et al., 2015; Scharl et al., 2016). Lichtabsorberende pigmentcellen worden onderverdeeld in xantoforen, erytroforen en cyanoforen die respectievelijk geel, rood en blauw kleuren. Cyanoforen en leukoforen zouden niet voorkomen bij reptielen (Hadley en Goldman, 1969; Aspengren et al., 2008; Scharl et al., 2016).

Neoplasieën van chromatoforen worden met een gemeenschappelijke term benoemd als chromatoforoma's en werden reeds beschreven bij vissen, reptielen en amfibieën (Schmidt-Posthaus et al., 2005; Camus et al., 2011; Martínez-Silvestre et al., 2011; Heckers et al., 2012; Muñoz-Gutiérrez et al., 2016; Scharl et al., 2016; Singaravel et al., 2016). In tegenstelling tot wat oorspronkelijk verondersteld werd, blijken chromatoforoma's relatief vaak voor te komen bij in gevangenschap gehouden reptielen, in het bijzonder bij dagactieve soorten die blootgesteld worden aan artificieel ultraviolet (UV) licht (Heckers et al., 2012; Heckers en Aupperle, 2014; Bielli et al., 2015; Lewis et al., 2015; Rivera et al., 2015). Chromatoforoma's bij reptielen worden verder geclassificeerd als melanoforoma's, xantoforoma's, erytroforoma's en iridoforoma's (Bagnara et al., 1968; 1979; Gregory et al., 1997; Heckers et al., 2012; Lewis et al., 2015; Muñoz-Gutiérrez et al., 2016). Sommige chromatoforoma's die gedocumenteerd werden bij reptielen, bevatten meerdere types pigmentcellen en worden aangeduid als gemengde chromatoforoma's (Ryan et al., 1981; Gregory et al., 1997; Suedmeyer et al., 2007; Heckers et al., 2012; Lewis et al., 2015; Muñoz-Gutiérrez et al., 2016).

Het doel van dit artikel is een praktisch overzicht te geven van de huidige kennis van chromatoforoma's bij reptielen met bijzondere aandacht voor de diagnostiek en behandeling.

## VOORKOMEN VAN CHROMATOFOROMA'S BIJ REPTIELEN

Melanoforoma's en iridoforoma's komen bij reptielen vaker voor dan xantoforoma's en erytroforoma's (Heckers et al., 2012; Muñoz-Gutiérrez et al., 2016). Melanoforoma's worden het vaakst beschreven bij slangen en hagedissen (Garner et al., 2004; Heckers et al., 2012; Bielli et al., 2015; Rivera et al.,

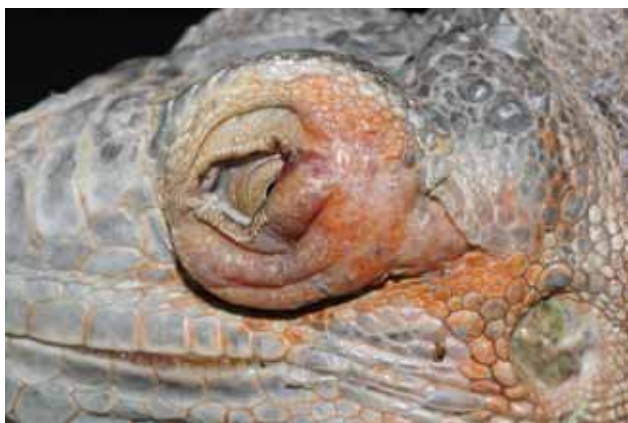2015; Thompson et al., 2015; Muñoz-Gutiérrez et al., 2016). Bij schildpadden worden chromatoforoma's zelden gerapporteerd en bij krokodilachtigen werden ze nog niet beschreven (Heckers et al., 2011; Bielli et al., 2015). Vooral bij dagactieve soorten, zoals baardagamen (*Pogona vitticeps*) lijken melanoforoma's vaak voor te komen (Heckers et al., 2012; Heckers en Aupperle, 2014).

Melanoforoma's bij reptielen zijn hoofdzakelijk tumoren van het integument en komen voornamelijk voor ter hoogte van de kop, coeloomholte, staart en poten (Garner et al., 2004; Heckers et al., 2012; Muñoz-Gutiérrez et al., 2016) (Figuur 1). Orale melanoforoma's worden eveneens beschreven bij reptielen maar worden slechts sporadisch gerapporteerd (Heckers et al., 2012; Thompson et al., 2015).

Melanoforoma's bij reptielen worden algemeen beschouwd als zeer maligne neoplasieën die frequent metastaseren naar de nieren, lever, longen, darmen, coelomale vetlichamen, maag en het hart (Elkan, 1974; Garner et al., 2004; Sykes en Trupkiewicz, 2006; Heckers et al., 2012; Thompson et al., 2015; Muñoz-Gutiérrez et al., 2016).

Iridoforoma's werden tot op heden voornamelijk beschreven bij hagedissen terwijl ze bij andere reptielen weinig of niet gerapporteerd worden (Heckers et al., 2012; de Brot et al., 2015; Lewis et al., 2015). Hoewel de meerderheid van iridoforoma's als benigne wordt beschouwd, werden maligne vormen met metastasen reeds beschreven bij onder andere baardagamen (*P. vitticeps*), een dwergbaardagame (*P. henrylawsoni*), een jemenkameleon (*Chamaeleo calyptratus*) en een steppevaraan (*Varanus exanthematicus*) (Heckers et al., 2012; de Brot et al., 2015; Lewis et al., 2015).

Vanwege de beperkte literatuurgegevens omtrent xantoforoma's en erythroforoma's bij reptielen zal de macroscopische en microscopische beschrijving zich beperken tot de twee meest voorkomende types chromatoforoma's, namelijk melanoforoma's en iridoforoma's.

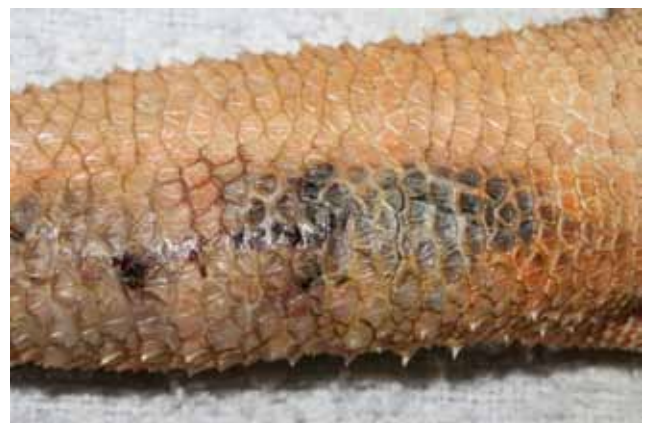

**Figuur 1.** Unilaterale opzetting van de oogleden bij een groene leguaan (*Iguana iguana*) ten gevolge van de aanwezigheid van een cutaan hypomelanotisch melanoforoma.

## PATHOGENESE

Het voorzien van een adequate UV-belichting speelt een cruciale rol in het management van in gevangenschap gehouden reptielen (Wilkinson, 2015; Judah en Nuttall, 2016). Zowel de kwaliteit als de intensiteit van het UV-licht heeft een belangrijke invloed op de gezondheid van deze dieren. Voornamelijk UVB-straling (golflengte: 280-320 nm) is belangrijk bij de synthese van vitamine D<sub>3</sub> die op haar beurt van belang is voor de calciumhuishouding. Wanneer de UV-belichting bij in gevangenschap gehouden reptielen inadequaat is, leidt dit dikwijls tot het optreden van vitamine D-deficiëntie met als gevolg het ontwikkelen van nutritionele secundaire hyperparathyroïdie (Hoppmann en Barron, 2007; Hellebuyck et al., 2012; Wilkinson, 2015; Judah en Nuttall, 2016). In een retrospectieve studie van Heckers en Aupperle (2014) werd echter gesuggereerd dat er een correlatie bestaat tussen de ontwikkeling van chromatoforoma's bij reptielen en artificiële UV-belichting. In de humane geneeskunde is er een ontegensprekelijk causaal verband aangetoond tussen het voorkomen van cutaan melanoom en het frequente gebruik van solarium (Boniol et al., 2012). Tot op heden ontbreken gerichte studies echter die de rol van artificieel UV-licht in de pathogenese van melanoforoma's bij reptielen bevestigen.

Chromatoforoma's recidiveren vaak na chirurgische excisie, vermoedelijk als gevolg van de invasieve groei in de verschillende huidlagen en omliggende weefsels die een volledige chirurgische verwijdering vaak bemoeilijkt (Garner et al., 2004; Suedmeyer et al., 2007; Heckers et al., 2012; de Brot et al., 2015). De aanwezigheid van lymfatische en/of vasculaire invasie en de aanwezigheid van metastasen worden bovendien vaak vastgesteld en vormen de meest betrouwbare indicatoren voor maligniteit van chromatoforoma's bij reptielen, gevolgd door een mitotische index van twee of meer mitosen per "high power field" (HPF), een uitgesproken cellulair pleomorfisme en



**Figuur 2.** Diffuus cutaan melanoforoma ter hoogte van de dorsale zijde van de staart bij een baardagame (*Pogona vitticeps*).



**Figuur 3.** *Mucineus melanoforoma* ter hoogte van de axillaire regio bij een baardagame (*Pogona vitticeps*).

een toegenomen aantal nucleoli (Heckers et al., 2012; Bielli et al., 2015; Muñoz-Gutiérrez et al., 2016).

## DIAGNOSE

### Klinische presentatie en macroscopisch uitzicht

Melanoforoma's bij reptielen variëren gewoonlijk in grootte en kunnen afmetingen bereiken tot een paar centimeter in diameter. Macroscopisch manifesteren melanoforoma's zich meestal als een focale huidverdickening, al dan niet in combinatie met ulceratie of zwartverkleuring van de epidermis. Het zijn over het algemeen ronde, goed afgelijnde, subcutane massa's die dikwijls beweeglijk zijn bij palpatie (Heckers et al., 2012; Muñoz-Gutiérrez et al., 2016). Melanoforoma's bij reptielen zijn vaak solitaire tumoren die een invasieve groei vertonen, maar multicentrische vormen werden eveneens beschreven (Garner et al., 2004; Suedmeyer et al., 2007; Strunk et al., 2009; Heckers et al., 2012; Muñoz-Gutiérrez et al., 2016). Melanoforoma's kunnen zich ook presenteren als diffuse donkere plaques, die eveneens een multipel of multicentrisch voorkomen kunnen vertonen (Figuur 2) (Elkan, 1974; Leach et al., 1991; Irrizarry-Rovira et al., 2006; Suedmeyer et al., 2007; Simpson, 2008; Heckers et al., 2012; Muñoz-Gutiérrez et al., 2016).

Melanoforoma's bij reptielen worden gekenmerkt door een zeer variabele graad van pigmentatie. Over het algemeen hebben klassieke melanoforoma's een donkerder uitzicht dan iridoforoma's (Garner et al., 2004; Irizarry-Rovira et al., 2006; Heckers et al., 2012; Bielli et al., 2015). Hypo- en amelanotische melanoforoma's worden gekenmerkt door een sterk variabele pigmentatie en kunnen zich presenteren als geel of roze gekleurde massa's (Strunk et al., 2009; Thompson et al., 2015). Het snijvlak van melanoforoma's na fixatie is meestal wit, grijs, zwart of een combinatie van zwart en wit. Mucineuze melanoforoma's worden onderscheiden door hun gelatineuze consistentie. Dit type melanoforoma zou minder fre-



**Figuur 4.** *Cutaan iridoforoma* ter hoogte van de dorsale middellijn bij een masobe gekko (*Paroedura masobe*).

quent metastaseren (Heckers et al., 2012; Bielli et al., 2015) (Figuur 3).

Iridoforoma's bij reptielen presenteren zich over het algemeen als ronde tot ovale, solitaire, witte, intradermale nodulen, die goed afgelijnd en stevig van consistentie zijn (Heckers et al., 2012; de Brot et al., 2015; Lewis et al., 2015) (Figuur 4). Multicentrische vormen van iridoforoma's ter hoogte van de huid en de mondholte werden beschreven bij een jemenkameleon (*C. calyptratus*) en een dwergbaardagame (*P. henrylawsoni*) (Heckers et al., 2012; de Brot et al., 2015). Ulceratie van de bovenliggende epidermis kwam voor bij een baardagame met een iridoforoma ter hoogte van het ventrale aspect van de staart (Heckers et al., 2012). De grootte van iridoforoma's bij reptielen varieert van minder dan een centimeter tot een paar centimeter in diameter (Heckers et al., 2012; de Brot et al., 2015). Lewis et al. (2015) beschreven een gemengd iridoforoma en xantoforoma bij een zesjarige jemenkameleon met metastasering van neoplastische xantoforen. De primaire tumor was gelokaliseerd ter hoogte van de rechtermandibula en had in tegenstelling tot andere iridoforoma's een gele kleur.

### Cytologie

Cytologie van fijneaspiraten afkomstig van chromatoforoma's is een bruikbare diagnostische techniek om de waarschijnlijkheidsdiagnose van deze neoplastische aandoeningen bij reptielen vast te stellen. Cytologische bevindingen die consistent zijn met chromatoforoma's zijn onder andere individuele cellen of aggregaten van spoel- tot stervormige mononucleaire cellen, ronde tot ovale nuclei met fijnkorrelig tot vezelig chromatine, onduidelijk afgelijnde celwanden en een variabele hoeveelheid extra- en intracellulaire pigmentgranulen (Irizarry-Rovira et al., 2006; Simpson, 2008; Heckers et al., 2012; Bielli et al., 2015; Lewis et al., 2015; Rivera et al., 2015).

Om een definitieve diagnose van chromatoforoma's te bekomen en de verschillende types te differentiëren dient er gebruik gemaakt te worden van

histologisch onderzoek, al dan niet in combinatie met immunohistochemie en elektronenmicroscopie.

## Histologie

De definitieve diagnose van de meeste cutane neoplasieën bij reptielen wordt gesteld door middel van histologisch onderzoek. Bovendien kan via histologie worden aangetoond of de randen van een biop of een geëxciseerde tumor vrij zijn van tumorcellen (Mauldin en Done, 2006).

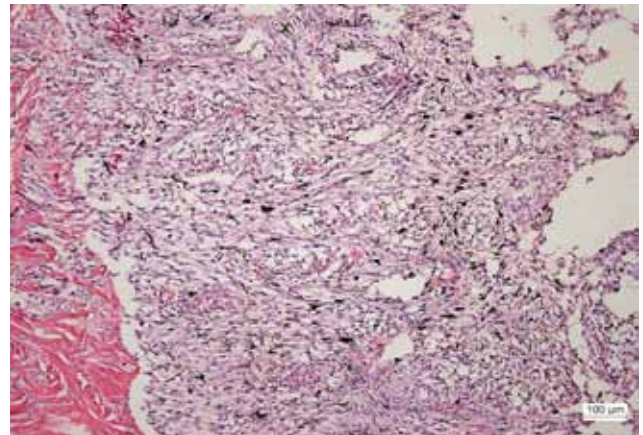
Melanoforoma's bij reptielen worden histologisch gekenmerkt door spoel- tot stervormige of polyhedrale cellen met een centraal gelegen ronde tot ovale kern en een matige hoeveelheid eosinofiel cytoplasma. De cellen hebben een sterk variabele graad van pigmentatie en er is een milde tot matige anisokaryose en anisocytose (Figuur 5 en 6). De mitose-index varieert gemiddeld van 0 tot 2 of meer mitosen per "high power field" (40x) (HPF). De tumoren vertonen dikwijls een infiltratieve groei naar de dieper gelegen dermis en subcutis toe. De microscopische kenmerken van de viscerale metastasen komen overeen met wat beschreven is voor cutane melanoforoma's (Irizarry-Rovira et al., 2006; Simpson, 2008; Heckers et al., 2012; Heckers en Aupperle, 2014; Bielli et al., 2015; Thompson et al., 2015; Muñoz-Gutiérrez et al., 2016).

Bij a- en hypomelanotische melanoforoma's is het meest kenmerkende onderscheid respectievelijk een volledige afwezigheid en beperkte aanwezigheid van melaninekorrels in vergelijking met het klassieke melanoforoma (Thompson et al., 2015). Mucineuze melanoforoma's onderscheiden zich door de aanwezigheid van een basofiele "periodic acid-Schiff" (PAS)-positieve, mucineuze interstitiële matrix (Heckers et al., 2012; Bielli et al., 2015) (Figuur 7).

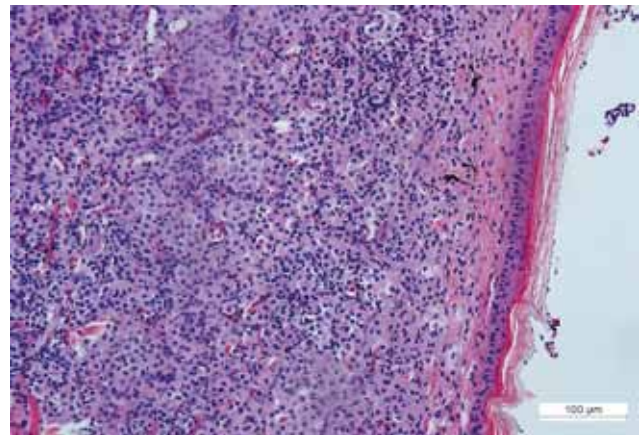
Iridoforoma's worden histologisch gekarakteriseerd door spoelvormige cellen die typisch olijfgroene tot bruine, intracytoplasmatische pigmentgranulen bevatten. Er is een mild tot matig pleomorfisme en de mitotische index varieert gemiddeld van 0 tot 2 mitosen per HPF. Iridoforoma's onderscheiden zich histologisch van andere chromatoforoma's door de aanwezigheid van dubbelbrekende intracytoplasmatische granulen die zichtbaar worden met behulp van gepolariseerd licht (Heckers et al., 2012; de Brot et al., 2015; Lewis et al., 2015).

## Immunohistochemie

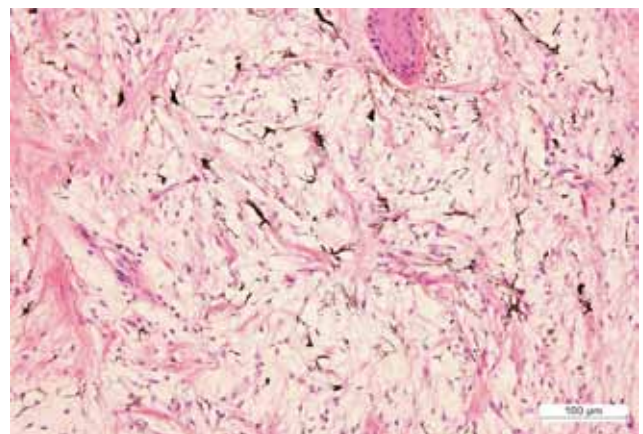
Bij zoogdieren wordt courant gebruik gemaakt van immunohistochemische merkers zoals Melan-A voor de diagnose van melanocytische tumoren en het gebruik van deze merker werd eveneens geëvalueerd om melanoforoma's en iridoforoma's afkomstig van reptielen te identificeren (Irizarry-Rovira et al., 2006; Heckers et al., 2011; Heckers et al., 2012; de Brot et al., 2015; Lewis et al., 2015; Thompson et al., 2015; Muñoz-Gutiérrez et al., 2016). Vermits aangenomen wordt dat de verschillende chromatoforen afstam-



**Figuur 5.** Histologisch overzichtsbeeld van een melanoforoma bij een baardagame (*Pogona vitticeps*). De massa bestaat uit spoel- tot stervormige cellen met een centraal gelegen, ronde tot ovale kern en een matige hoeveelheid eosinofiel cytoplasma. Bemerkt de opvallende aanwezigheid van pigment. Huid, hematoxylineosine (HE)-kleuring.



**Figuur 6.** Histologisch overzichtsbeeld van een hypomelanotisch melanoforoma bij een groene leguaan (*Iguana iguana*). De massa bestaat uit spoelvormige cellen met een centraal gelegen, ronde tot ovale kern en variabele pigmentatie. Er is een matige anisokaryose en anisocytose. Huid, HE-kleuring.



**Figuur 7.** Histologische opname van een mucineus melanoforoma bij een baardagame (*Pogona vitticeps*). Bemerkt de aanwezigheid van de mucineuze, interstitiële matrix. Huid, HE-kleuring.

men van een gemeenschappelijke cel van oorsprong, wordt gesuggereerd dat melan-A-expressie aanwezig zou zijn bij de verschillende subtypes van chromatoforoma's bij reptielen (Bagnara et al., 1979; Irizarry-Rovira et al., 2006; Heckers et al., 2012; Lewis et al., 2015). Melan-A-immunoreactiviteit kan vooral nuttig zijn bij het differentiëren van amelanotische melanoforoma's ten opzichte van andere sarcoma's die bij reptielen kunnen aangetroffen worden (Heckers et al., 2012). Thompson et al. (2015) beschreven een oraal amelanotisch melanoforoma bij een boa constrictor (*Boa constrictor constrictor*) dat gekarakteriseerd werd door een volledige afwezigheid van melaninekorrels. Dit subtype werd gediagnosticeerd door middel van histologisch onderzoek en een positieve melan-A-immunohistochemie.

S-100 is een van de meest sensitieve immunohistochemische merkers voor melanocytair tumoren bij de mens. Eiwitten behorende tot de S-100-proteïnefamilie zijn onder normale omstandigheden aanwezig in cellen afkomstig van de neurale lijst, zoals melanocyten. S-100 blijkt echter niet altijd aanwezig te zijn in melanoforoma's bij reptielen. Bovendien komt S-100 soms ook tot expressie in andere neoplasieën bij reptielen, zoals fibrosarcoma's, myxoma's en myxosarcoma's (Heckers et al., 2012; Thompson et al., 2015).

Andere merkers die gebruikt worden voor de immunohistochemische identificatie van melanocytische neoplasieën bij de mens zijn PNL-2 en HMB-45. Beide merkers werden aangewend voor de diagnose van chromatoforoma's bij slangen met variabele resultaten (Muñoz-Gutiérrez et al., 2016).

## Elektronenmicroscopie

Iridoforen worden elektronenmicroscopisch gekarakteriseerd door intracytoplasmatische reflecterende plaatjes die dicht opeen gestapeld zijn. Deze plaatjes worden echter door de meeste routinekleuringen voor elektronenmicroscopie gelyseerd, waardoor ze eerder als onregelmatige en ellipsvormige artefacten zichtbaar zijn (Heckers et al., 2012; de Brot et al., 2015; Lewis et al., 2015).

Xantoforen en erytrogenen worden elektronenmicroscopisch gekenmerkt door de aanwezigheid van pterinosomen. Dit zijn karakteristieke gelamelleerde pigmentorganellen omgeven door een drielaagige buitenste membraan met cytoplasmatische druppels die de ruimte tussen deze pterinosomen opvullen (Bagnara et al., 1979; Gregory et al., 1997; Lewis et al., 2015; Muñoz-Gutiérrez et al., 2016).

## BEHANDELING

### Chirurgie

Een volledige chirurgische excisie wordt beschouwd als de voorkeursbehandeling voor cutane chromato-

foroma's bij reptielen en kan in sommige gevallen curatief zijn. Voornamelijk ten gevolge van de invasieve groei die een volledige excisie in vele gevallen onmogelijk maakt, wordt het optreden van recidieven echter vaak beschreven (Hernandez-Divers en Garner, 2003; Mauldin en Done, 2006; Suedmeyer et al., 2007; Heckers, 2012; Rivera et al., 2015; Thompson et al., 2015).

### Lasertherapie

Lasertherapie wordt reeds gebruikt voor de behandeling van cutaan melanoom bij de mens en voor verschillende chirurgische procedures bij reptielen (Strobbe et al., 1997; Hernandez-Divers, 2002; Mauldin en Done, 2006). Lasertherapie als behandeling van chromatoforoma's bij reptielen werd echter nog niet gedocumenteerd. De meest gebruikte chirurgische lasers bij reptielen zijn de koolstofdioxide (CO<sub>2</sub>)- en diodelasers (Hernandez-Divers, 2002; Johnson, 2003; Mauldin en Done, 2006; Raiti, 2008). Multipele, cutane papilloma's werden reeds succesvol verwijderd bij een bijtschildpad (*Chelydra serpentina serpentina*) door middel van CO<sub>2</sub>-lasertherapie (Raiti, 2008). Het gebruik van lasertherapie heeft als voordeel dat het weefsel heel nauwkeurig gedissecteed kan worden met minimale beschadiging van het aangrenzend gezond weefsel. De variabele pigmentatie en keratinisatie van de huid bij reptielen kunnen het gebruik van lasertherapie echter bemoeilijken (Hernandez-Divers, 2002; Mauldin en Done, 2006). Het gebruik van lasertherapie vergt een gespecialiseerd instrumentarium en wordt steeds voorafgegaan door een definitieve diagnose bekomen door biopsie. Lasertherapie gaat immers gepaard met een aanzienlijke verstoring van de weefselarchitectuur van het verwijderde weefsel en wordt dus niet geschikt geacht voor het nemen van histologische weefselbiopten (Hernandez-Divers, 2002; Mauldin en Done, 2006). Daarentegen zou CO<sub>2</sub>-lasertherapie in staat zijn bacteriën en tumorcellen in het operatieveld te vernietigen. Bovendien worden lymfevaten en zenuwuiteinden dichtgeschroeid, waardoor postoperatieve zwelling en pijn verminderen (Raiti, 2008).

### Radiatietherapie

Radiatietherapie wordt reeds succesvol aangewend in de behandeling van gelokaliseerde tumoren bij dieren en mensen (Graham et al., 2004; Bergman et al., 2013). Over het gebruik van radiatietherapie bij reptielen is echter nog weinig bekend (Leach et al., 1991; Graham et al., 2004; Mauldin en Done, 2006; Strunk et al., 2009). Op basis van een beperkt aantal studies zouden reptielen deze vorm van therapie over het algemeen echter goed tolereren met een minimum aan bijwerkingen (Mauldin en Done, 2006). De behandeling van een maligne chromatoforoma met radiatietherapie na chirurgische excisie werd reeds

beschreven bij een kippen slang (*Spilotes pullatus*) (Leach et al., 1991). Lokale zwartverkleuring van de schubben ter hoogte van het bestraalde gebied werd waargenomen als complicatie van deze behandeling. Verder vertoonde de slang perioden van anorexie en prikkelbaarheid gedurende de radiatietherapie. De slang overleed tien maanden na het starten van de radiatietherapie. Strunk et al. (2009) beschreven het gebruik van radiatietherapie ter behandeling van een maligne chromatoforoma bij een baardagame. De agame overleed nog voor er een tweede behandeling kon uitgevoerd worden.

Alhoewel verder onderzoek nodig is met betrekking tot de therapeutische waarde ter behandeling van chromatoforoma's bij reptielen kan radiatietherapie overwogen worden als monotherapie maar kan het eveneens gecombineerd worden met chirurgie of chemotherapie om tot een optimaal behandelingsplan te komen (Leach et al., 1991; Graham et al., 2004).

### Chemotherapie

Hoewel nog weinig bekend is over het gebruik van chemotherapeutica bij reptielen, zouden verschillende klassen van antineoplastische stoffen veilig zijn voor het gebruik bij reptielen (Graham et al., 2004; Kent, 2004). Een voorbeeld hiervan is intralesionale chemotherapie met cisplatine en carboplatine (Graham et al., 2004; Kent, 2004; Mauldin en Done, 2006). De meeste systemische chemotherapeutica zijn zowel immuno- als myelosuppressief, hetgeen kan resulteren in opportunistische infecties en ziekte (Graham et al., 2004; Mauldin en Done, 2006). Chemotherapie ter behandeling van chromatoforoma's bij reptielen werd nog niet beschreven.

### STAGERING EN PROGNOSE

Algemeen geldt dat multicentrische, neoplastische aandoeningen en neoplasieën met een hoog metastatisch potentieel een systemische behandeling vergen. Daarentegen volstaat een vorm van lokale therapie vaak in geval van gelokaliseerde tumoren (Graham et al., 2004; Mauldin en Done, 2006). Vermits chromatoforoma's bij reptielen frequent gepaard gaan met uitgebreide metastasen, is lokale behandeling dikwijls ontoereikend om volledige remissie van chromatoforoma's bij reptielen te bekomen (Leach et al., 1991; Suedmeyer et al., 2007; Simpson, 2008; Strunk et al., 2009; Heckers et al., 2012).

Nadat een definitieve diagnose van een chromatoforoma bij een reptiel is gesteld, is het belangrijk om de patiënt te stageren door de invasiviteit van het neoplastisch proces te beoordelen. Het stageren van neoplastische aandoeningen bij reptielen gebeurt door middel van aanvullende onderzoeken, zoals radiografie, echografie, computertomografie, magnetische resonantiebeeldvorming en een uitgebreid hematolo-

gisch en biochemisch bloedonderzoek (Graham et al., 2004; Mauldin en Done, 2006). Op deze manier worden de omvang en invasiviteit van de tumor bepaald en wordt er getracht de aanwezigheid van eventuele metastasen aan te tonen of uit te sluiten. Aan de hand van de verkregen informatie kan er een prognose bepaald worden en een optimaal behandelingsplan opgesteld worden (Mauldin en Done, 2006).

Grootschalige studies die het belang van staging van neoplastische aandoeningen bij reptielen aantonen, ontbreken voorlopig.

### DISCUSSIE

Dermatologische aandoeningen worden frequent gediagnosticeerd bij in gevangenschap gehouden reptielen. De hoge visibiliteit van cutane processen zal er ongetwijfeld toe bijdragen dat reptielen met deze aandoeningen sneller aangeboden worden in de praktijk en sneller opgemerkt worden tijdens routinematig uitgevoerd klinisch onderzoek (Hellebuyck et al., 2012). Chromatoforoma's en voornamelijk melanoforoma's dienen vanwege hun uitgesproken maligne karakter steeds gedifferentieerd te worden van andere dermatologische aandoeningen en tumoren van het integument bij reptielen. Cutane chromatoforoma's presenteren zich niet enkel als nodulaire massa's maar kunnen zich eveneens manifesteren als een diffuse infiltratie van de huid (Heckers et al., 2012; Muñoz-Gutiérrez et al., 2016) (Figuur 2).

Op basis van de beschikbare overzichtsstudies en casestudies naar chromatoforoma's bij reptielen kan men afleiden dat melanoforoma's het vaakst voorkomen, gevolgd door iridoforoma's en gemengde chromatoforoma's (Elkan, 1974; Ryan et al., 1981; Leach et al., 1991; Irrizary-Rovira et al., 2006; Suedmeyer et al., 2007; Simpson, 2008; Strunk et al., 2009; Heckers et al., 2012; Bielli et al., 2015; de Brot et al., 2015; Lewis et al., 2015; Rivera et al., 2015; Thompson et al., 2015; Muñoz-Gutiérrez et al., 2016). Er bestaat momenteel geen eenduidige verklaring voor de ogenschijnlijk hogere relatieve prevalentie van melanoforoma's dan van de andere chromatoforoma's bij reptielen. Er zou geen duidelijke geslachtspredilectie zijn en de gemiddelde leeftijd waarop chromatoforoma's gediagnosticeerd worden bij reptielen varieert sterk (Heckers et al., 2012; Muñoz-Gutiérrez et al., 2016). Baardagamen en kousenbandslangen (*Thamnophis* sp.) lijken echter wel een speciespredispositie te vertonen voor wat betreft het ontwikkelen van chromatoforoma's (Heckers et al., 2012; Muñoz-Gutiérrez et al., 2016). Sommige reptielensoorten, zoals baardagamen, worden op dit ogenblik echter proportioneel meer gehouden als huisdier hetgeen een vertekend beeld kan geven omtrent het bestaan van deze speciespredispositie.

De relatieve prevalentie van melanoforoma's bij reptielen lijkt lager te zijn dan de prevalentie van me-

lanocytische neoplasieën bij de klassieke huisdieren en de mens (Smith et al., 2002; Heckers et al., 2012; Muñoz-Gutiérrez et al., 2016). Ongeacht de diersoort gaat de diagnose van melanocytische tumoren en andere pigmentceltumoren echter dikwijls gepaard met een gereserveerde prognose. Over het algemeen wordt de aandoening pas in een laattijdig stadium opgemerkt, waardoor chirurgische excisie zelden nog mogelijk is en metastasen dikwijls reeds aanwezig zijn bij initiële presentatie (Smith et al., 2002; Boniol et al., 2012; Orzan et al., 2015).

Bij de mens bestaat er een ondubbelzinnig causaal verband tussen de blootstelling aan zonlicht en het ontwikkelen van cutaan melanoom. De omvorming van melanocyten tot maligne melanoom zou het gevolg zijn van een complexe interactie tussen genetische factoren en het UV-spectrum van zonlicht (Jhappan et al., 2003; Boniol et al., 2012; Pfeifer en Besaratinia, 2012; Orzan et al., 2015). Epidemiologische studies suggereren dat een voorgeschiedenis van zonnebrand en een intermitterende blootstelling aan intens zonlicht, vooral tijdens de kindertijd en vroege adolescentie, predisponert tot de ontwikkeling van cutaan melanoom (Smith et al., 2002; Jhappan et al., 2003; Pfeifer et al., 2005; Boniol et al., 2012). Zo zou het gebruik van solaria geassocieerd zijn met een verdubbeling van het risico op cutaan melanoom bij de mens. Dit risico is positief gecorreleerd met het aantal zonnebanksessies en met een jonge leeftijd bij het initiële gebruik van solaria (Boniol et al., 2012). Er wordt aangenomen dat UVB-straling, de veroorzaker van zonnebrand, de hoogste carcinogene invloed heeft en overmatige blootstelling predisponert tot de ontwikkeling van niet-melanome huidkanker zoals basaal (BCC) en squameus celcarcinoom (SCC) (Pfeifer en Besaratinia, 2012). De ontwikkeling van SCC zou hoofdzakelijk gecorreleerd zijn met een cumulatieve blootstelling aan zonlicht terwijl BCC eerder geassocieerd wordt met een intense intermitterende blootstelling aan zonlicht (Lear en Smith, 1997; Rubin et al., 2005).

Bij reptielen wordt een causaal verband tussen de blootstelling aan artificieel UVB-licht en de ontwikkeling van chromatoforoma's, SCC en BCC bij reptielen, hetzij als uitlokkende factor, hetzij als faciliterende factor, eveneens gesuggereerd (Hannon et al., 2011; Heckers et al., 2012; Heckers en Aupperle, 2014; Hellebuyck et al., 2016). Enerzijds kunnen de relatieve hoeveelheid en intensiteit van het UV-licht te hoog zijn per oppervlakte-eenheid of is de afstand tussen de UV-bron en het dier te beperkt. Anderzijds kan een overmatige blootstelling aan artificieel zonlicht voorkomen bij in gevangenschap gehouden reptielen indien deze niet voldoende de kans krijgen om te schuilen (Adkins et al., 2003; Watson en Mitchell, 2014). Niettemin komen chromatoforoma's eveneens voor bij schemer- en nachtactieve reptielensoorten en ter hoogte van anatomische lokalisaties die weinig of niet blootgesteld worden aan UV-licht (Heckers et al.,

2012; Heckers en Aupperle, 2014; Bielli et al., 2015; Rivera et al., 2015; Thompson et al., 2015; Muñoz-Gutiérrez et al., 2016) (Figuur 3). Aangezien het gebruik van artificieel UV-licht bij in gevangenschap gehouden reptielen meestal noodzakelijk is, zal verder onderzoek moeten uitwijzen of bepaalde vormen van artificieel UV-belichting een rol spelen in de pathogenese van chromatoforoma's en andere neoplasieën van het integument bij reptielen in gevangenschap.

Hoewel de voorziening van artificieel UV-belichting als essentieel beschouwd wordt bij het succesvol management van reptielen in gevangenschap, blijft optimale belichting sterk afhankelijk van het gebruikte type UV-bron en vormt het perfect afstemmen van de belichting op de specifieke noden van de betrokken reptielensoort een uitdaging (Adkins et al., 2003; Barten en Fleming, 2013; Watson en Mitchell, 2014; Wilkinson, 2015). Baines et al. (2016) stelden voor om op basis van het natuurlijke gedrag op het gebied van zonnebaden, dat naargelang de reptielensoort varieert, een zogenaamde fergusonzone aan de reptielen toe te kennen. Deze speciesspecifieke zones komen aldus overeen met een bepaalde UVB-range, gebaseerd op UV-indexmetingen in de natuur en kunnen, tenminste voor de soorten waarvoor ze beschreven werden, gehanteerd worden als referentie voor wat betreft de UVB-voorziening van reptielen in gevangenschap.

De keuze van een bepaald type UV-bron dient afgestemd te worden op de natuurlijke noden van de betrokken soort. De UVB-output van een lamp kan gemeten worden met behulp van een UVB-meter of UV-indexmeter (UVI) die het vermogen respectievelijk in  $\mu\text{W}/\text{cm}^2$  of UVI-eenheden uitdrukt. Indien de UVB-metingen uitgevoerd worden op verschillende afstanden ten opzichte van de UV-bron kan men de effectieve range van een bepaalde lamp berekenen (Barten en Fleming, 2013). Voor baardagamen (*Pogona* spp.) blijkt een UV-B range van 30-150  $\mu\text{W}/\text{cm}^2$  het meest geschikt; occasioneel zoeken ze een range op van 200-300  $\mu\text{W}/\text{cm}^2$ . Voor kameleons (*Chamaeleo* spp.) wordt een UVB-range van 15-33  $\mu\text{W}/\text{cm}^2$  gedurende twaalf uur per dag aanbevolen (Barten en Fleming, 2013; Baines et al., 2016). De conventioneel aanbevolen afstand tussen UV-bron en het dier bedraagt gemiddeld dertig centimeter. Voor de meeste commercieel beschikbare UVB-lampen worden specifieke minimum- en maximumafstanden aanbevolen door de producent. Bij het meten van de ideale afstand van de UV-bron ten opzichte van het dier moet er uiteraard rekening gehouden worden met de grootte van het dier (Adkins et al., 2003; Barten en Fleming, 2013). De lampen worden het beste verticaal gepositioneerd, aangezien UV-geïnduceerde fotodermatitis en keratoconjunctivitis gerapporteerd werden bij reptielen in gevangenschap ten gevolge van inadequate UV-belichting (Gardiner et al., 2009). Ongeacht de huidige mogelijkheden van de artificieel UV-voorziening bij reptielen in gevangenschap blijft het voorzien van natuurlijk zonlicht via buitenhuisvesting het meest



aangewezen. De betrokken reptielensoort en het klimaat blijven hierbij beperkende factoren. Zelfs in geval van tijdelijke of permanente mogelijkheid tot buitenhuisvesting dienen er steeds schaduwzones en/of schuilplaatsen voorzien te worden om oververhitting en overmatige blootstelling aan UV-licht te beperken (Adkins et al., 2003; Barten en Fleming, 2013).

Heckers et al. (2012) beschreven verschillende, goed gedifferentieerde chromatoforoma's met viscerale metastasen bij reptielen. Het waarnemen van cellulaire atypie bij histologisch onderzoek wordt daarom als een onbetrouwbare indicator voor maligniteit van chromatoforoma's bij reptielen beschouwd, dit in tegenstelling tot melanoma's bij de hond (Smith et al., 2002; Spangler en Kass, 2006; Bergman et al., 2013). Hoewel de mitotische index van chromatoforoma's bij reptielen enorm kan variëren, wordt in een overzichtsstudie van Heckers et al. (2012) een mitotische index van 2 of meer per HPF als een mogelijke prognostische indicator beschouwd (Muñoz-Gutiérrez et al., 2016). Terwijl de lokalisatie van melanoma's ter hoogte van de tenen, de mondholte en ter hoogte van de mucocutane juncties bij de hond als een negatief prognostische indicator beschouwd wordt, zou de primaire lokalisatie van deze tumoren bij reptielen geen betrouwbare prognostische factor zijn (Smith et al., 2002; Spangler en Kass, 2006; Bergman et al., 2013).

Verschillende immunohistochemische merkers worden bij zoogdieren aangewend om zwak gepigmenteerde, melanocytische neoplasmen te diagnosticeren (Smith et al., 2002; Ramos-Vara en Miller, 2011; Smedley et al., 2011; Heckers et al., 2012; Muñoz-Gutiérrez et al., 2016). Het gebruik van deze merkers bij reptielen kent echter wisselvallige resultaten, waardoor ze niet routinematig worden aangewend. Verder onderzoek naar betrouwbare merkers ter differentiatie van chromatoforoma's bij reptielen is daarom noodzakelijk (Heckers et al., 2012; Muñoz-Gutiérrez et al., 2016).

Metastasering van chromatoforoma's bij reptielen wordt frequent gezien ter hoogte van de lever, nieren en longen. Op basis van de huidige diagnostische methoden is het echter een uitdaging om metastasen antemortem op te sporen bij reptielen (Heckers et al., 2012; Muñoz-Gutiérrez et al., 2016). Frequent wordt de aanwezigheid van metastasen bij initiële presentatie daardoor gemist en is chirurgische excisie van de primaire tumor dikwijls niet curatief. Er moet bovendien rekening mee worden gehouden dat micrometastasen reeds aanwezig kunnen zijn maar vaak niet worden gedetecteerd door de beschikbare beeldvormingstechnieken (Muñoz-Gutiérrez et al., 2016).

Een vroegtijdige en correcte diagnose van chromatoforoma's is van doorslaggevend belang voor de therapeutische benadering en prognose van deze aandoeningen bij reptielen. Een volledige staging van het aangetaste reptiel met de nadruk op het aantonen of uitsluiten van metastasen, dient steeds nagestreefd te worden.

## REFERENTIES

- Adkins, E., Driggers, T., Ferguson, G., Gehrmann, W., Gyimesi, Z., May, E., Klaphake, E. (2003). Ultraviolet light and reptiles, amphibians. *Journal of Herpetological Medicine and Surgery* 13, 27-37.
- Aspengren, S., Hedberg, D., Sköld, H. N., Wallin, M. (2008). New insights into melanosome transport in vertebrate pigment cells. *International Review of Cell and Molecular Biology* 272, 245-302.
- Bagnara, J. T., Matsumoto, J., Ferris, W., Frost, S. K., Turner, W. A., Tchen, T. T., Taylor, J. D. (1979). Common origin of pigment cells. *Science* 203, 410-415.
- Bagnara, J. T., Taylor, J. D., Hadley, M. E. (1968). The dermal chromatophore unit. *The Journal of Cell Biology* 38, 67-79.
- Baines, F., Chattell, J., Dale, J., Garrick, D., Gill, I., Goetz, M., Swatman, M. (2016). How much UV-B does my reptile need? The UV-Tool, a guide to the selection of UV lighting for reptiles and amphibians in captivity. *Journal of Zoo and Aquarium Research* 4, 42.
- Barten, S. L., Fleming, G. J. (2013). Current herpetological husbandry and products. In: D. R. Mader, S. J. Divers (editors). *Current Therapy in Reptile Medicine and Surgery*. St Louis, Elsevier Health Sciences, 2-12.
- Bergman, P.J., Kent, M.S., Farese, J.P. (2013). Melanoma. In: S. J. Withrow, D. M. Vail, (editors). *Withrow and MacEwen's Small Animal Clinical Oncology*. St. Louis, MO: Elsevier/Saunders; p. 321-334.
- Bielli, M., Forlani, A., Nardini, G., Avallone, G. (2015). Mucinous melanophoroma in a northern red-bellied cooter (*Pseudemys rubriventris*). *Journal of Exotic Pet Medicine* 24, 71-75.
- Boniol, M., Autier, P., Boyle, P., Gandini, S. (2012). Cutaneous melanoma attributable to sunbed use: systematic review and meta-analysis. *British Medical Journal*, 345.
- Camus, M. S., Hyatt, M. W., Clauss, T. M., Berliner, A. L., Camus, A. C. (2011). Chromatophoroma in a crevice kelpfish (*Gibbonsia montereyensis*). *Veterinary Clinical Pathology* 40, 549-552.
- de Brot, S., Sydler, T., Nufer, L., Ruetten, M. (2015). Histologic, immunohistochemical, and electron microscopic characterization of a malignant iridophoroma in a dwarf bearded dragon (*Pogona henrylawsoni*). *Journal of Zoo and Wildlife Medicine* 46, 583-587.
- Elkan, E. (1974). Malignant melanoma in a snake. *Journal of Comparative Pathology* 84, 51-57.
- Gardiner, D. W., Baines, F. M., Pandher, K. (2009). Photodermatitis and photokeratoconjunctivitis in a ball python (*Python regius*) and a blue-tongue skink (*Tiliqua spp.*). *Journal of Zoo and Wildlife Medicine* 40, 757-766.
- Garner, M. M., Hernandez-Divers, S. M., Raymond, J. T. (2004). Reptile neoplasia: a retrospective study of case submissions to a specialty diagnostic service. *Veterinary Clinics of North America: Exotic Animal Practice* 7, 653-671.
- Graham, J. E., Kent, M. S., Théon, A. (2004). Current therapies in exotic animal oncology. *Veterinary Clinics of North America: Exotic Animal Practice* 7, 757-781.
- Gregory, C. R., Harmon, B. G., Latimer, K. S., Hafner, S., Campagnoli, R. P., McManamon, R. M., Steffens, W. L. (1997). Malignant chromatophoroma in a canebrake rattlesnake (*Crotalus horridus atricaudatus*). *Journal of Zoo and Wildlife Medicine* 28, 198-203.

- Hadley, M. E., Goldman, J. M. (1969). Physiological color changes in reptiles. *American Zoologist* 9, 489-504.
- Hannon D.E., Garner M.M., Reavill D.R. (2011). Squamous cell carcinomas in inland bearded dragons (*Pogona vitticeps*). *Journal of Herpetological Medicine and Surgery* 21, 101-106.
- Heckers, K. O., Schmidt, V., Krastel, D., Hildebrandt, G., Kiefer, I., Pees, M. (2011). Malignant melanophoroma in a Hermann's tortoise (*Testudo hermanni*). A case report. *Tierärztliche Praxis. Ausgabe K, Kleintiere/Heimtiere* 39, 45.
- Heckers, K. O., Aupperle, H., Schmidt, V., Pees, M. (2012). Melanophoromas and iridophoromas in reptiles. *Journal of Comparative Pathology* 146, 258-268.
- Heckers, K. O., Aupperle, H. (2014). Pigment-forming tumors in reptiles: light regime and its dark sides. In: *Proceedings of the Association of Reptilian and Amphibian Veterinarians*, 21th Annual Conference, Orlando, Florida, USA, Association of Reptilian and Amphibian Veterinarians. 18-24 October, 2014, 31-35.
- Hellebuyck, T., Pasmans, F., Haesebrouck, F., Martel, A. (2012). Dermatological diseases in lizards. *The Veterinary Journal* 193, 38-45.
- Hellebuyck, T., Ducatelle, R., Bosseler, L., Van Caelenberg, A., Versnaeyen, H., Chiers, K., Martel, A. (2016). Basal cell carcinoma in two Hermann's tortoises (*Testudo hermanni*). *Journal of Veterinary Diagnostic Investigation* 28, 750-754.
- Hernandez-Divers, S. M., Garner, M. M. (2003). Neoplasia of reptiles with an emphasis on lizards. *Veterinary Clinics of North America: Exotic Animal Practice* 6, 251-273.
- Hoppmann, E., Barron, H. W. (2007). Dermatology in reptiles. *Journal of Exotic Pet Medicine* 16, 210-224.
- Irizarry Rovira, A. R., Wolf, A., Ramos Vara, J. A. (2006). Cutaneous melanophoroma in a green iguana (*Iguana iguana*). *Veterinary Clinical Pathology* 35, 101-105.
- Jhappan, C., Noonan, F. P., Merlino, G. (2003). Ultraviolet radiation and cutaneous malignant melanoma. *Oncogene* 22, 3099-3112.
- Johnson, J. D. (2003). Laser removal of a palpebral melanoma in a green iguana. In: *Proceedings of the 10th Annual Meeting of the Association of Reptile and Amphibian Veterinarians*, Minneapolis, 41-42.
- Judah, V., Nuttall, K. (2016). Reptiles. In: *Exotic Animal Care and Management*. Nelson Education, 156-190.
- Kent M.S. (2004). The use of chemotherapy in exotic animals. *Veterinary Clinics Exotic Animal Practice* 7, 807-820.
- Leach, M. W., Nichols, D. K., Hartsell, W., Torgerson, R. W. (1991). Radiation therapy of a malignant chromatophoroma in a yellow rat snake (*Elaphe obsoleta quadrivittata*). *Journal of Zoo and Wildlife Medicine* 22, 241-244.
- Lear, J. T., Smith, A. G. (1997). Basal cell carcinoma. *Postgraduate Medical Journal* 73, 538-542.
- Lewis, N., Martinson, S., Wadowska, D., Desmarchelier, M. (2015). Malignant mixed chromatophoroma with cutaneous, pulmonary, and testicular metastases in a veiled chameleon (*Chamaeleo calyptrotus*). *Journal of Herpetological Medicine and Surgery* 25, 16-20.
- Ligon, R. A., McGraw, K. J. (2013). Chameleons communicate with complex colour changes during contests: different body regions convey different information. *Biology Letters* 9, 20130892.
- Martínez-Silvestre, A., Amat, F., Bargalló, F., Carranza, S. (2011). Incidence of pigmented skin tumors in a population of wild Montseny brook newt (*Calotriton arnoldi*). *Journal of Wildlife Diseases* 47, 410-414.
- Mauldin, G. N., Done, L. B. (2006). Oncology. In: *Reptile Medicine and Surgery*. Second edition, St Louis, Saunders-Elsevier, 299-322.
- Muñoz-Gutiérrez, J. F., Garner, M. M., Kiupel, M. (2016). Cutaneous chromatophoromas in captive snakes. *Veterinary Pathology* 53, 1213-1219.
- Orzan, O. A., Andru, A., Jecan, C. R. (2015). Controversies in the diagnosis and treatment of early cutaneous melanoma. *Journal of Medicine and Life* 8, 132.
- Pfeifer, G. P., You, Y. H., Besaratinia, A. (2005). Mutations induced by ultraviolet light. *Mutation Research/Fundamental and Molecular Mechanisms of Mutagenesis* 571, 19-31.
- Pfeifer, G. P., Besaratinia, A. (2012). UV wavelength-dependent DNA damage and human non-melanoma and melanoma skin cancer. *Photochemical and Photobiological Sciences* 11, 90-97.
- Raiti, P. (2008). Carbon dioxide (CO<sub>2</sub>) laser treatment of cutaneous papillomas in a common snapping turtle (*Chelydra serpentina*). *Journal of Zoo and Wildlife Medicine* 39, 252-256.
- Ramos-Vara, J. A., Miller, M. A. (2011). Immunohistochemical identification of canine melanocytic neoplasms with antibodies to melanocytic antigen PNL2 and tyrosinase comparison with melan A. *Veterinary Pathology Online* 48, 443-450.
- Rivera, S., Crane, M. M., McManamon, R., Gregory, C. R. (2015). Surgical treatment of pulmonary melanophoroma in a bearded lizard (*Heloderma horridum exasperatum*). *Journal of Zoo and Wildlife Medicine* 46, 397-399.
- Rubin, A. I., Chen, E. H., Ratner, D. (2005). Basal-cell carcinoma. *New England Journal of Medicine* 353, 2262-2269.
- Ryan, MJ, Hill, DL, Whitney, G.D. (1981). Malignant chromatophoroma in a gopher snake. *Veterinary Pathology* 18, 827-829.
- Schartl, M., Larue, L., Goda, M., Bosenberg, M. W., Hashimoto, H., Kelsh, R. N. (2016). What is a vertebrate pigment cell? *Pigment Cell and Melanoma Research* 29, 8-14.
- Schmidt-Posthaus, H., Pugovkin, D., Wahli, T. (2005). Iridophoroma in a European grayling (*Thymallus thymallus*) in Switzerland. *Bulletin of the European Association of Fish Pathologists* 25, 36.
- Simpson, S. (2008). Pigmented cutaneous neoplasm in a central bearded dragon. In: *Proceedings of the Unusual and Exotic Pet Veterinarians Annual Conference*, Brisbane, 285-288.
- Singaravel, V., Gopalakrishnan, A., Vijayakumar, R., Raja, K., Asrafuzzaman, S. (2016). Occurrence of chromatophoroma or chromatophoromatosis in *Sardinella longiceps* (Valenciennes, 1847) from Tamilnadu, southeast coast of India. *Journal of Applied Ichthyology* 1, 6.
- Smedley, R. C., Lamoureux, J., Sledge, D. G., Kiupel, M. (2011). Immunohistochemical diagnosis of canine oral amelanotic melanocytic neoplasms. *Veterinary Pathology Online* 48, 32-40.
- Smith, S. H., Goldschmidt, M. H., McManus, P. M. (2002). A comparative review of melanocytic neoplasms. *Veterinary Pathology Online* 39, 651-678.
- Spangler, W. L., Kass, P. H. (2006). The histologic and epi-

- demiologic bases for prognostic considerations in canine melanocytic neoplasia. *Veterinary Pathology Online* 43, 136-149.
- Strobbe, L. J., Nieweg, O. E., Kroon, B. B. (1997). Carbon dioxide laser for cutaneous melanoma metastases: indications and limitations. *European Journal of Surgical Oncology* 23, 435-438.
- Strunk, A., Haney, S., Reavill, D., Baer, C. K. (2009). Malignant chromatophoroma in a bearded dragon (*Pogona vitticeps*). In: *Proceedings of the Association of Reptilian and Amphibian Veterinarians, 16th Annual Conference, Milwaukee, Wisconsin, USA, Association of Reptilian and Amphibian Veterinarians, 8-15 August, 2009, 73-76.*
- Suedmeyer, W., Bryan, J. N., Johnson, G., Freeman, A. (2007). Diagnosis and clinical management of multiple chromatophoromas in an eastern yellowbelly racer (*Coleler constrictor flaviventris*). *Journal of Zoo and Wildlife Medicine* 38, 127-130.
- Sykes IV, J. M., Trupkiewicz, J. G. (2006). Reptile neoplasia at the Philadelphia zoological garden, 1901-2002. *Journal of Zoo and Wildlife Medicine* 37, 11-19.
- Teyssier, J., Saenko, S. V., van der Marel, D., Milinkovitch, M. C. (2014). Photonic crystals cause active colour change in chameleons. *Nature Communications* 6, 6368-6368.
- Thompson, K. A., Campbell, M., Levens, G., Agnew, D. (2015). Bilaterally symmetrical oral amelanotic melanoma in a boa constrictor (*Boa constrictor constrictor*). *Journal of Zoo and Wildlife Medicine* 46, 629-632.
- Vitt, L. J., Caldwell, J. P. (2001). Anatomy of amphibians and reptiles. In: *Herpetology: an Introductory Biology of Amphibians and Reptiles*. Second edition, San Diego, Academic Press, 33-76.
- Watson, M. K., Mitchell, M. A. (2014). Vitamin D and ultraviolet B radiation considerations for exotic pets. *Journal of Exotic Pet Medicine* 23, 369-379.
- Wilkinson, S. L. (2015). Reptile wellness management. *Veterinary Clinics of North America: Exotic Animal Practice* 18, 281-304.

## Uit het verleden

### DUIVEN MET DE HONDENKAR NAAR PARIJS (1830)

De vroegst bekende duivenwedstrijd in het Gentse werd in 1830 gehouden en had Parijs als losplaats. Er werden zeventig duiven ingezet. Dat was uitzonderlijk. Tot omstreeks 1840 - 1850 werd er meestal in Rijsel gelost. Parijs - Gent was voor die tijd een erg grote afstand. Het belangrijkste probleem was immers het transport naar een zo ver afgelegen losplaats. Er waren wel al regelmatige postkoetsdiensten, maar de duivenkorven konden onmogelijk meereizen met de immer overvolle en zwaar bepakte postkoetsen.

Geen nood echter, men dokterde toen een in onze ogen nogal extravagante oplossing uit. De korven werden met hondenkarren getransporteerd naar hun plaats van bestemming. Uiteraard moest er voor voedsel en water gezorgd worden, zowel voor de trekhonden als voor de wedstrijdduiven. Onnodig hierbij te melden dat de tocht meerdere dagen in beslag nam.

De wedstrijd werd gewonnen door drie duiven toebehorend aan een zekere J. Wauters. Ze landden op 26 juli 1830 nagenoeg gelijktijdig op hun til en ze zouden er ongeveer drie uur over gedaan hebben.

Of deze details allemaal juist zijn weten we niet. We moeten ons baseren op de doorgaans zeer betrouwbare auteur Prosper Claeys (1834 - 1910) die dit verhaal neerschreef. In elk geval had die wedstrijd in dat jaar plaats. Daarvan getuigt een medaille met de vermelding 'Erepijs voor drie duiven in drie uur uit Parijs weergekeerd', de naam van de eigenaar, jaar en datum.

Pas met de aanleg van nationale en internationale spoornetten werden duivenvluchten op grote afstand en met grote aantallen mogelijk. Zo haalt Claeys een vlucht uit Vendôme (Dept. Loir-et-Cher) in 1906 aan. Niet minder dan 26.000 Belgische duiven werden daar toen gelost. Honderdvijftig garnizoensoldaten kregen als opdracht zo snel mogelijk tien manden te openen aan elke zijde van elk van hen opgesteld.

Bron: Claeys, P. (1909). Concours de pigeons. 1830. In: *Medailles Gantoises Modernes*, Gent, C. Vyt, p. 128-129.