

Fysaire dysplasie van de femurkop bij een jonge golden retriever

Femoral capital physeal dysplasia in a young Golden retriever

K.J.M. Van Hoof, E. Van der Vekens, Y. Samoy, E. de Bakker, E. Stock

Vakgroep Medische Beeldvorming van de Huisdieren en Orthopedie van de kleine Huisdieren, Faculteit Diergeneeskunde, Universiteit Gent, Salisburylaan 133, B-9820 Merelbeke, België

Elke.VanderVekens@UGent.be

SAMENVATTING

Een één jaar oude, mannelijke, gecastreerde golden retriever werd aangeboden met chronisch progressieve symptomen van manken en pijn op de achterhand. Op orthopedisch onderzoek werden spieratrofie van de achterpoten vastgesteld, uitgesproken pijnreactie bij extensie van de heupen en crepitatie ter hoogte van beide heupgewrichten. Een ventro-dorsale radiografie van de heupen toonde een heterogeen aspect met radiolucente zones van beide femurhalzen. Er was bilateraal een craniale verplaatsing van de femurhals ten opzichte van de femurkop zichtbaar ten gevolge van een fractuur ter hoogte van de groeiplaat. De diagnose van bilaterale, fysaire dysplasie van de femurkop werd gesteld. Er werd een bilaterale femurkop en -halsexcisie uitgevoerd, waarna de hond fysio- en hydrotherapie onderging.

De diagnose van fysaire dysplasie van de femurkop kan gemist worden door de subtiele radiografische bevindingen in de beginfase. Desalniettemin is een correcte diagnose in een vroeg stadium essentieel, gezien de behandelingsopties bij verdere progressie van de aandoening afnemen.

ABSTRACT

A one-year-old, male, neutered Golden retriever was presented with chronic progressive symptoms of pain and lameness of the hind limbs. Orthopedic examination revealed muscle atrophy of both hind limbs, severe pain reaction at passive extension of the hips and crepitation on palpation of the coxofemoral joints. A ventrodorsal radiograph of the hips showed a heterogeneous appearance with the presence of osteolytic areas of both femoral necks. There was a bilateral cranial displacement of the femoral neck in respect to the head with a fracture through the physeal plate. Bilateral slipped capital femoral epiphysis disease was diagnosed. A bilateral femoral head and neck excision was performed, followed by physio- and hydrotherapy.

The diagnosis of femoral capital physeal dysplasia may be missed because of the subtle radiographic changes in the first stadia of the disease. An early diagnosis is of major importance because treatment options decrease with progression of the condition.

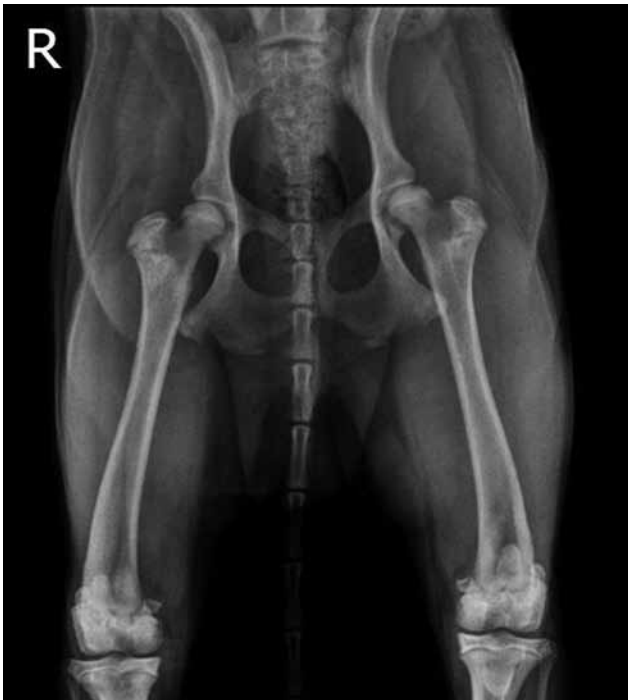INLEIDING

Het volledig of gedeeltelijk loskomen van de proximale, femorale epifyse is bij honden meestal het gevolg van een trauma dat resulteert in een salter-harris-type I-fractuur door de proximale groeiplaat van de femur (Moores et al., 2004). Toch is reeds een aantal gevallen beschreven waarbij een dergelijk letsel gezien werd zonder voorafgaand trauma (Lee, 1976; Dupuis et al., 1997; Moores et al., 2004). Men spreekt dan van “slipped capital femoral epiphysis disease”

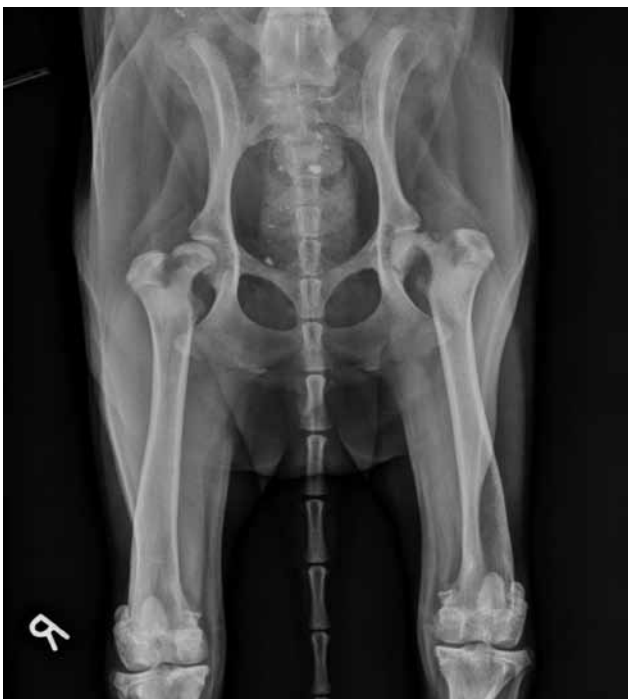of “capital physeal dysplasia” (CPD) (Moores et al., 2004; Dennis et al., 2010; Guiot et al., 2015).

Gelijkaardige aandoeningen werden onder andere reeds beschreven bij mensen, varkens en katten (Vollmar et al., 1987; Loder et al., 2000; McNicholas et al., 2002).

Bij honden werden verschillende risicofactoren, zoals geslacht, ras, leeftijd en gewicht aangehaald, maar de exacte etiologie en pathogenese zijn nog steeds niet volledig bekend (Moores et al., 2004). Een vertraagde enchondrale ossificatie ter hoogte van de



Figuur 1. Ventro-dorsale opname van de heupen van de golden retriever op de leeftijd van elf maanden, waarop volgende milde afwijkingen reeds zichtbaar zijn: zones met een verminderde opaciteit in beide femurhalzen, “slipping” van de femurkop ten opzichte van de femurhals rechts en bilaterale spieratrofie (Radiografie genomen door de verwijzende dierenarts).



Figuur 2. Ventro-dorsale radiografie van de heupen op een leeftijd van dertien maanden. Volgende afwijkingen zijn zichtbaar: links is er een fractuur ter hoogte van de proximale, femorale groeiplaat en een heterogeen aspect van de femurhals met gedeeltelijke botresorptie. De rechterfemurkop is cranio-lateraal verplaatst ten opzichte van het acetabulum en de femurhals is op zijn beurt craniaal verplaatst ten opzichte van de femurkop. Er is ook uitgesproken spieratrofie zichtbaar.

groeiplaat, of osteochondrose, wordt verondersteld een rol te spelen in de pathogenese (Olsson en Ekman, 2002).

Gezien CPD verward kan worden met een traumatische groeiplaatfractuur van de proximale femur, is nauwkeurig onderzoek van de patiënt nodig om een correcte diagnose te kunnen stellen. Factoren die in de richting van CPD kunnen wijzen zijn het typische signalement van een jonge, mannelijke, gecastreerde hond met traag progressieve symptomen, zoals manken zonder voorafgaand trauma, pijn rond het heupgewricht en spieratrofie ter hoogte van de achterhand. Wanneer de aandoening vermoed wordt, volgt een radiografisch onderzoek (Moores et al., 2004). De meest karakteristieke afwijking op een gewone ventro-dorsale opname, een opname in kikkerhouding of een schuine ventro-dorsale opname is een variabele graad van verplaatsing of ‘weggliden’ van de femurkop (Dennis et al., 2010).

Hoe vroeger de aandoening onderkend wordt, hoe gevarieerder de behandelingsopties zijn. Bij acute gevallen met minimale, secundaire veranderingen kan er gekozen worden voor minimaal invasieve of open chirurgische fixatie, terwijl er bij chronische gevallen eerder geopteerd wordt voor het plaatsen van een heupprothese of het toepassen van een femurkop en -halsexcisie (Dupuis et al., 1997; Moores et al., 2004; Guiot et al., 2015).

CASUSBESPREKING

Een tien maanden oude, mannelijke, gecastreerde golden retriever vertoonde koorts, mankheid en pijn op de achterhand. Bij de eigen dierenarts werden radiografieën van de heupen genomen waarop milde afwijkingen te zien waren ter hoogte van de heupgewrichten: een heterogeen aspect van beide femurhalzen met kleine, ronde, radiolucente zones en een milde, cranio-laterale verplaatsing van de rechterfemurkop (‘slipping’). Bovendien was er bilaterale spieratrofie zichtbaar (Figuur 1). Er werd een behandeling opgestart met 4 mg/kg cimicoxib (Cimalgex, Vétquinol, Frankrijk) éénmaal daags gedurende vier weken gesupplementeerd met 2 mg/kg tramadol (Tramadol, I.C.C. B.V., Nederland) indien pijn werd geconstateerd. Ondanks de therapie verergerden de symptomen progressief. De hond werd aangeboden op de Faculteit Diergeneeskunde te Merelbeke, Universiteit Gent, op de leeftijd van dertien maanden.

Op orthopedisch onderzoek was een extreme spieratrofie van beide achterpoten zichtbaar. De hond liep met beide tarsi bijna tegen elkaar en vertoonde een waggelende gang. Bij extensie van de heupen kon er een erge pijnreactie uitgelokt worden en zowel rechts als links kon een duidelijke crepitatie gevoeld worden.

De radiografieën van de heupen werden op de Faculteit Diergeneeskunde te Merelbeke herhaald. Op de ventro-dorsale opname van de heupen was er een

erge bilaterale spieratrofie van de achterpoten zichtbaar (Figuur 2). Ter hoogte van het linker coxofemorale gewricht zat de femurkop nog op zijn plaats in het acetabulum, maar de femurhals vertoonde een uitgesproken craniale verplaatsing ten opzichte van de femurkop ('slipping'). De femurhals vertoonde ook een sterke vernauwing door uitgesproken botresorptie ("apple core appearance") en sclerose van de volledige, proximale metafyse van de femur. Bovendien was er craniaal een matige hoeveelheid onregelmatige nieuwbeenvorming aanwezig. De rechterfemurkop was cranio-lateraal verplaatst ten opzichte van het acetabulum en de femurhals was op zijn beurt caudaal verplaatst ten opzichte van de femurkop. Ook de femurhals vertoonde aan de rechterzijde een heterogeen aspect met matige tot uitgesproken botresorptie en sclerose ter hoogte van de volledige proximale metafyse van de femur.

Op basis van de bevindingen op de ventro-dorsale opname van de heupen, gecombineerd met de afwezigheid van trauma, kon de diagnose van bilaterale CPD met een verplaatste, pathologische fractuur van beide femurhalzen gesteld worden. Differentiaaldiagnosen die men in het achterhoofd moet houden bij een dergelijke casus zijn aseptische necrose van de femurkop, heupdysplasie, osteomyelitis en fracturen ter hoogte van de epifyse, femurhals of acetabulum (Dupuis et al., 1997; Isola et al., 2010).

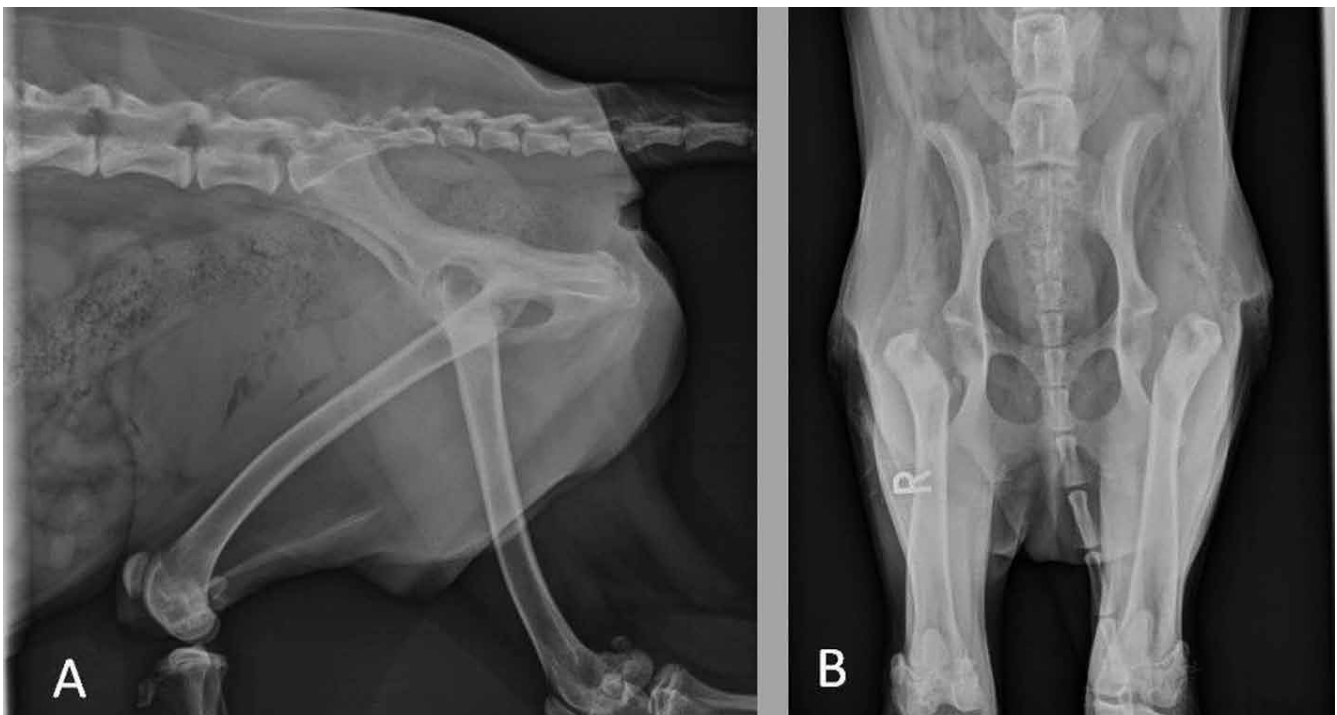
Als behandeling werd een bilaterale femurkop en -halsexcisie uitgevoerd, gezien het chronische karakter van de letsels. Het rechterheupgewricht werd cranio-lateraal benaderd. Na opening van het gewricht

kon gezien worden dat de femurkop los in het acetabulum zat. Deze werd eerst verwijderd en daarna vond de excisie van de femurhals plaats. De benadering en bevindingen voor het linkerheupgewricht waren dezelfde als voor het rechterheupgewricht. Er werd postoperatief opnieuw een ventro-dorsale radiografie van de heupen genomen om de complete excisie van femurkoppen en -halzen te bevestigen (Figuur 3).

De femurkop en -hals werden beiderzijds histopathologisch onderzocht. De belangrijkste bevindingen waren zones met sterke fibrose en necrotisch bot, osteoclasten die geassocieerd kunnen worden met botresorptie en clusters van chondrocyten. Vooral dit laatste is een typisch histopathologisch kenmerk van CPD (Agamanolis et al., 1985; Loder et al., 2000).

Na de operatie werd er een medicamenteuze therapie met 3 mg/kg cimicoxib opgestart, éénmaal daags, gedurende drie weken. Als bijkomend analgeticum werd er gekozen voor 2 mg/kg tramadol driemaal daags, dat gedurende enkele dagen na de operatie toegediend werd. Er werd ook een antibioticumtherapie opgestart met 12 mg/kg amoxicilline-clavulaanzuur (Clavaseptin, Vétoquinol S.A., Frankrijk) tweemaal daags gedurende een week.

Zeven dagen na de operatie werd gedurende drie weken fysiotherapie uitgevoerd, waarna ook wekelijks hydrotherapie werd toegepast. De hydrotherapie werd gedurende drie maanden wekelijks en daarna tweewekelijks verdergezet, in combinatie met stretchoefeningen thuis. Acht maanden na de operatie was de hond mankvrij.



Figuur 3. Postoperatieve radiografieën van de heupen. A. Postoperatieve, laterale opname van het bekken en de laatste lumbale wervels. B. Postoperatieve ventro-dorsale opname van de heupen.

Tabel 1. Overzicht van beschreven gevallen van SCFE.

Aantal	Ras	Geslacht	Leeftijd	Bron
2	Sheltie	MC	12,5 - 14 maanden	Dupuis et al., 1997
4	Labrador retriever (3), kruising (1)	O (3), V (1)	3 - 6 maanden	Lee, 1976
3	Labrador-retriever, sint-bernard, Engelse bullterriër	MC, M, V	6 - 10 maanden	Moore et al., 2004
15	Bordercollie (3), rottweiler (2), flat-coated retriever, golden-retriever, Italiaanse spinone, leonberger, Berner sennenhond, poedel, airdaileterriër, labrador-retriever, sint-bernard, kruising	M (7), MC (4), V (3), VC (1)	6 - 30 maanden	Gemmill et al., 2012

M: mannelijk, V: vrouwelijk, C: gesteriliseerd, O: onbekend

DISCUSSIE

In de literatuur is er weinig beschreven over CPD bij honden, wat doet vermoeden dat het een relatief zeldzame aandoening is (Tabel 1). Het is echter mogelijk dat deze aandoening ondergediagnosticeerd wordt, aangezien het lijkt op een traumatische salter-harris-type I-fractuur ter hoogte van de proximale groeiplaat van de femur. Om een onderscheid tussen beide te maken, is samen met een grondige evaluatie van de radiografische veranderingen, de aan- of afwezigheid van trauma in de anamnese belangrijk (Moore et al., 2004). Een van de belangrijkste radiografische afwijkingen, het verplaatsen van de femurhals ten opzichte van de femurkop of de 'slipping' van de femurkop, kan het beste gezien worden op een ventro-dorsale opname in kikkerhouding (Dennis et al., 2010). De groeiplaat is vaak verwijd en onregelmatig, de femurhals kan een heterogeen aspect vertonen en in meer chronische gevallen kan een versmalling van de femurhals ten gevolge van botresorptie opgemerkt worden (Dennis et al., 2010).

De golden retriever in de onderhavige casuïstiek vertoont grote gelijkenissen met de honden beschreven in de studies van Lee (1976), Dupuis et al. (1997) en Moore et al. (2004). In de literatuur wordt beschreven dat de honden tussen de drie en veertien maanden oud zijn wanneer de symptomen voor het eerst duidelijk worden. De meerderheid is mannelijk, maar gezien het kleine aantal honden kan deze bevinding niet als significant beschouwd worden (Lee, 1976). Labrador retrievers lijken gepredisposeerd, al is het totaal aantal honden beschreven in de literatuur te laag om van een rasprevalentie te spreken (Lee, 1976; Dupuis et al., 1997; Moore et al., 2004). Sterilisatie van voornamelijk immature dieren lijkt eveneens een predisponerende factor te zijn (Moore et al., 2004), aangezien dit resulteert in een vertraagde sluiting van de groeiplaten, waardoor ook de proximale groeiplaat van de femur gedurende een langere periode vatbaar zou kunnen zijn voor schade door in-

werkende krachten (Salmeri et al., 1991; Dupuis et al., 1997; Moore et al., 2004).

CPD werd eveneens beschreven bij katten (Craig, 2001). Het gaat net zoals bij honden om een relatief weinig voorkomende aandoening waarbij osteolyse van de femurhals ontstaat die secundair kan leiden tot een femurhalsfractuur zonder voorafgaand trauma (Verschoore et al., 2011). Bij katten wordt naast de term CPD ook de term metafysaire osteopathie gebruikt om de aandoening te benoemen (Adagra et al., 2015). De aandoening komt vooral voor bij jonge, mannelijke, gesteriliseerde katten van grotere rassen (Craig, 2001; Verschoore et al., 2011). Bij deze dieren lijkt chondrodysplasie van de proximale femorale groeiplaat aan de basis te liggen van de etiologie (Burke, 2003). Genetische factoren, endocriene aandoeningen, voedingsfactoren en obesitas lijken ook een rol te spelen (Craig, 2001). Bij honden kon nog geen oorzakelijk verband aangetoond worden tussen overgewicht en CPD, aangezien de lichaamsconditiescore van honden nog te weinig weergegeven wordt. De typische radiografische tekenen die bij katten met metafysaire osteopathie waargenomen kunnen worden, zijn grotendeels te vergelijken met deze die bij honden met CPD gezien worden (Bennett, 1994).

De behandelingsopties bij honden met CPD hangen af van de chroniciteit van de aandoening. In een acuut stadium kunnen open reductie- en interne fixatietechnieken toegepast worden. Een stabiele fixatie met accurate anatomische uitlijning resulteert meestal in een goede functie van het lidmaat, hoewel complicaties, zoals occasionele avasculaire necrose van de femurkop of frequenter voorkomende osteoartrose zich op lange termijn kunnen voordoen (DeCamp et al., 1989; Gibson et al., 1991; Gemmill et al., 2012). Om het vasculaire netwerk dat de femurkop en -hals voorzorgt, zo weinig mogelijk te verstoren en resorptie van de femurhals te vermijden, kan een gesloten reductie plaatsvinden onder fluoroscopie begeleiding (Guiot et al., 2015). Indien er reeds remodelling van de femurhals heeft plaatsgevonden, wordt er vaak ge-

kozen voor excisie van de femurkop en -hals in plaats van fixatietechnieken (Dupuis et al., 1997; Moores et al., 2004). Toch zijn de functionele resultaten van een femurkop en -halsexcisie vaak suboptimaal, zeker bij grote rassen (Off en Matis, 2010; Gemmill et al., 2012). Gemmill et al. (2012) toonden in een beperkte studie aan dat in gevallen waarin remodelling van de femurhals reeds plaatsgevonden heeft, een heupprothese vaak betere functionele resultaten geeft dan een femurkop en -halsexcisie. Zelfs na een femurkop en -halsexcisie kan het plaatsen van een heupprothese zorgen voor een beter functioneel herstel (Fitzpatrick et al., 2012).

CONCLUSIE

Fracturen ter hoogte van de proximale, femorale groeiplaat zijn meestal van traumatische oorsprong (Lee, 1976). Fysaire dysplasie is een eerder zeldzame aandoening bij honden, maar dient zeker in de lijst met differentiaaldiagnosen opgenomen te worden wanneer een jonge hond met heuppijn aangeboden wordt zonder een voorafgaand trauma. Dit geldt in het bijzonder voor grote rassen. Een grondige anamnese en een nauwkeurig klinisch en radiografisch onderzoek moeten samen met het signalement kunnen leiden tot het stellen van een correcte, vroege diagnose. Ondanks de vaak uitgesproken veranderingen op de radiografieën zijn er verschillende therapieën mogelijk met een goede prognose. Welke behandelingsoptie er gekozen wordt, hangt af van de chroniciteit van de aandoening, de kostprijs en de mogelijke complicaties van elke operatie.

REFERENTIES

- Adagra C., Spielman D., Adagra A., Foster D.J. (2015). Metaphyseal osteopathy in a British Shorthair cat. *Journal of Feline Medicine and Surgery* 17, 367-370.
- Agamanolis D., Weiner D.S., Lloyd J.K. (1985). Slipped capital femoral epiphysis: a pathological study I. A light microscopic and histochemical study of 21 cases. *Journal of Pediatric Orthopedics* 5, 40-46.
- Bennett D. (1994). The musculoskeletal system. In: Chandler E.D., Gaskell C.J., Gaskell R.M. (Editors). *Feline Medicine and Therapeutics*. Second edition, Blackwell Scientific Publications, Oxford, England, p. 173-233.
- Burke J. (2003). Physeal dysplasia with slipped capital femoral epiphysis in a cat. *Canadian Veterinary Journal* 44, 238-239.
- Craig L.E. (2001). Physeal dysplasia with slipped capital femoral epiphysis in 13 cats. *Veterinary Pathology* 38, 92-97.
- DeCamp C.E., Probst C.W., Thomas M.W. (1989). Internal fixation of femoral capital physeal injuries in dogs: 40 cases. *Journal of the American Veterinary Medical Association* 194, 1750-1754.
- Dennis R., Kirberger R.M., Barr F., Wrigley R.H. (2010). Appendicular skeleton. In: Dennis R., Kirberger R.M., Barr F., Wrigley R.H. (2010). *Handbook of Small Animal Radiology and Ultrasound*. Second edition, Saunders Ltd, London, p. 51-83.
- Dupuis J., Breton L., Drolet R. (1997). Bilateral epiphysiolysis of the femoral heads in two dogs. *Journal of the American Veterinary Medical Association* 210, 1162-1165.
- Fitzpatrick N., Pratola L., Yeadon R., Nikolaou C., Hamilton M., Farrell M. (2012). Total hip replacement after failed femoral head and neck excision in two dogs and two cats. *Veterinary Surgery* 41, 136-142.
- Gemmill T.J., Pink J., Clarke S.P., McKee W.M. (2012). Total hip replacement for the treatment of atraumatic slipped femoral capital epiphysis in dogs. *Journal of Small Animal Practice* 53, 453-458.
- Gibson K.L., VanEe R.T., Pechman R.D. (1991). Femoral capital physeal fractures in dogs: 34 cases. *Journal of the American Veterinary Medical Association* 198, 886-890.
- Guiot L.P., Demianiuk R.M., Déjardin L.M. (2015). Fractures of the femur. In: Tobias K.M., Johnston S.A. (2015). *Veterinary Surgery: Small Animal*. Volume 1, Elsevier Saunders, St. Louis, Missouri, p. 865-905.
- Isola M., Meggiolaro S., Ratto A., Crestani D., Furlan C., Gallo E., Petterino C. (2010). Clinical-pathological findings in two cats with slipped capital femoral epiphysis. *Comparative Clinical Pathology* 19, 107-113.
- Lee R. (1976). Proximal femoral epiphysal separation in the dog. *Journal of Small Animal Practice* 11, 669-679.
- Loder R.T., Aronsson D.D., Dobbs M.B., Weinstein S.L. (2000). Slipped capital femoral epiphysis. *Journal of Bone and Joint Surgery* 82, 1170-1188.
- McNicholas W.T., Wilkens B.E., Blevins W.E., Snyder P.W., McCabe G.P., Applewhite A.A., Lavery P.H., Breuer G.J. (2002). Spontaneous femoral capital physeal fractures in adult cats: 26 cases (1996-2001). *Journal of the American Veterinary Medical Association* 221, 1731-1736.
- Moores A.P., Owen M.R., Fewst D., Coe R.J., Brown P.J., Butterworth S.J. (2004). Slipped capital femoral epiphysis in dogs. *Journal of Small Animal Practice* 45, 602-608.
- Off W., Matis U. (2010). Excision arthroplasty of the hip joint in dogs and cats. *Veterinary and Comparative Orthopaedics and Traumatology* 5, 297-305.
- Olsson S.-E., Ekman S. (2002). Morphology and physiology of the growth cartilage under normal and pathologic conditions. In: Sumner-Smith G. (Editor). *Bone in Clinical Orthopaedics*. Thieme, Stuttgart, p. 117-155.
- Salmeri K.R., Bloomberg M.S., Scruggs S.L., Shille V. (1991). Gonadectomy in immature dogs: effects on skeletal, physical, and behavioural development. *Journal of the American Veterinary Medical Association* 198, 1193-1203.
- Verschoore E., De Bakker E., Van der Vekens E., Van Ryssen B. (2011). Metafysaire osteopathie van de femur bij een Britse korthaar. *Vlaams Diergeneeskundig Tijdschrift* 80, 339-342.
- Vollmar H., Radschat H., Bollwahn W. (1987). The pathogenesis of epiphysiolysis in swine. *Tierärztliche Praxis* 15, 149-154.